СОВРЕМЕННАЯ ЭНДОДОНТИЯ

КУПРАЛ®-ДЕПОФОРЕЗ®

Унив. проф. д-р д-р A. Knappwost

Humanchemie GmbH

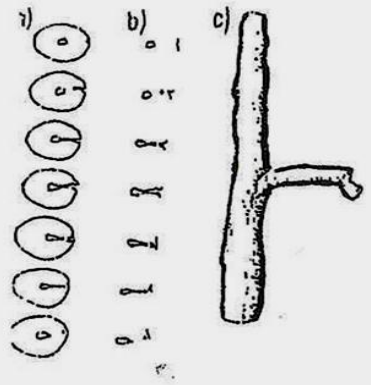

Abb. 3a und b. In der Abbildung 3a sind die Umrisse der Wurzel, des Wurzelkanals und des Seitenkanälchens gezeichnet, in Abbildung 3b sind nur noch die Umrisse des Wurzelkanals und des Seitenkanälchens gezeichnet.

Abb. 3c. Das Modell, das aus den ausgeschnittenen Platten zusammengesetzt wurde.

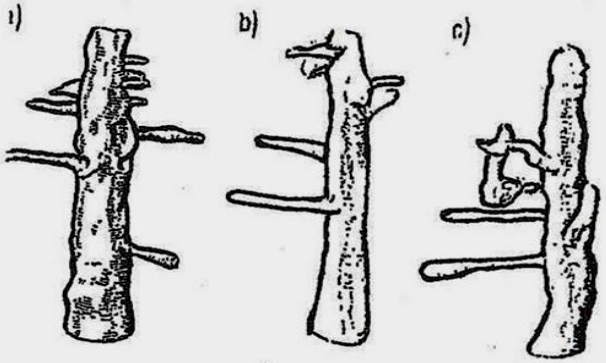

3 верхних средних резца

Abb. 4. Wurzelkanalmodell von drei oberen mittleren Schneidezähnen, die insgesamt 13 (5.3.4.) Seitenkanälchen und 9 (3.3.3.) Divertikel haben.

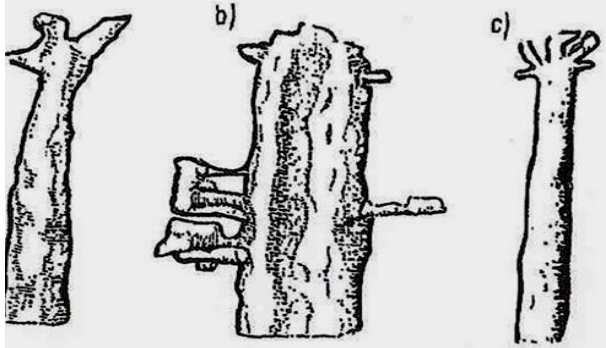

3 верхних боковых резца

Abb. 5. Wurzelkanalmodelle von drei oberen seitlichen Schneidezähnen, die insgesamt 10 (2.5.3.) Seitenkanälchen und 3 (1.2.1.) Divertikel haben.

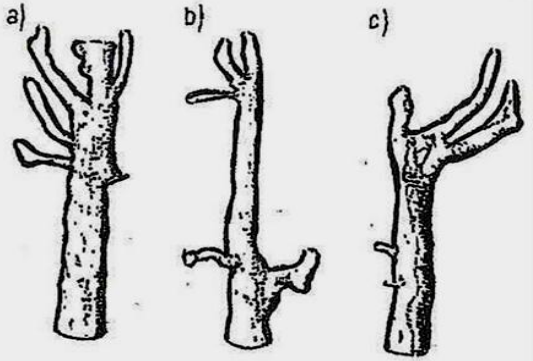

3 верхних клыка

Abb. 6. Wurzelkanalmodelle von drei oberen Eckzähnen, die insgesamt 10 (5.3.2.) Seitenkanälchen und 5 (1.2.2.) Divertikel haben.

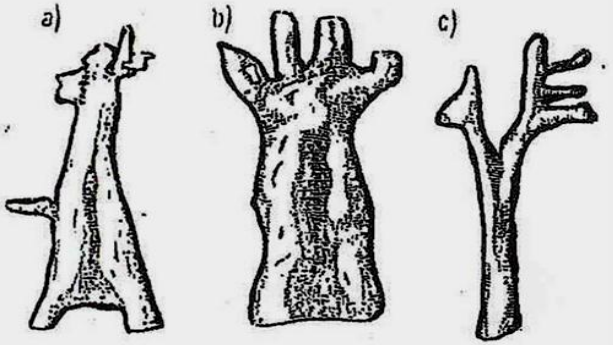

3 верхних первых премоляра

Abb. 7. Wurzelkanalmodelle von drei oberen ersten Prämolaren, die insgesamt 19 (3.4.12.) Seitenkanälchen und 4 (1.0.3.) Divertikel haben.

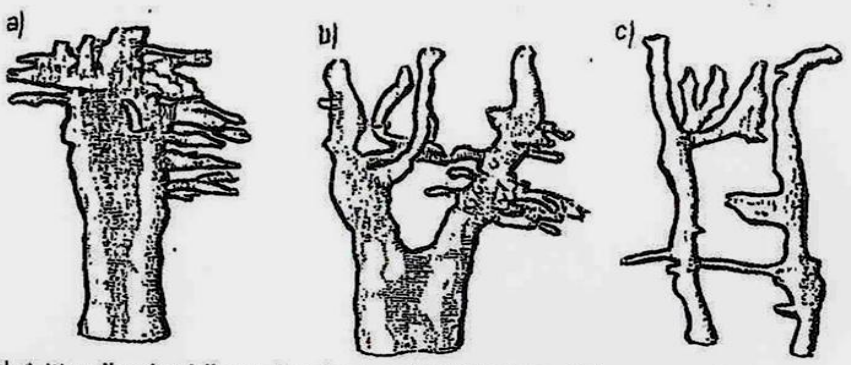

Abb. 8. Wurzelkanalmodelle von drei oberen zweiten Prämolaren, die insgesamt 23 (13.4.6.) Seitenkanälchen und 30 (5.24.1.) Divertikel haben.

3 верхних вторых премоляра

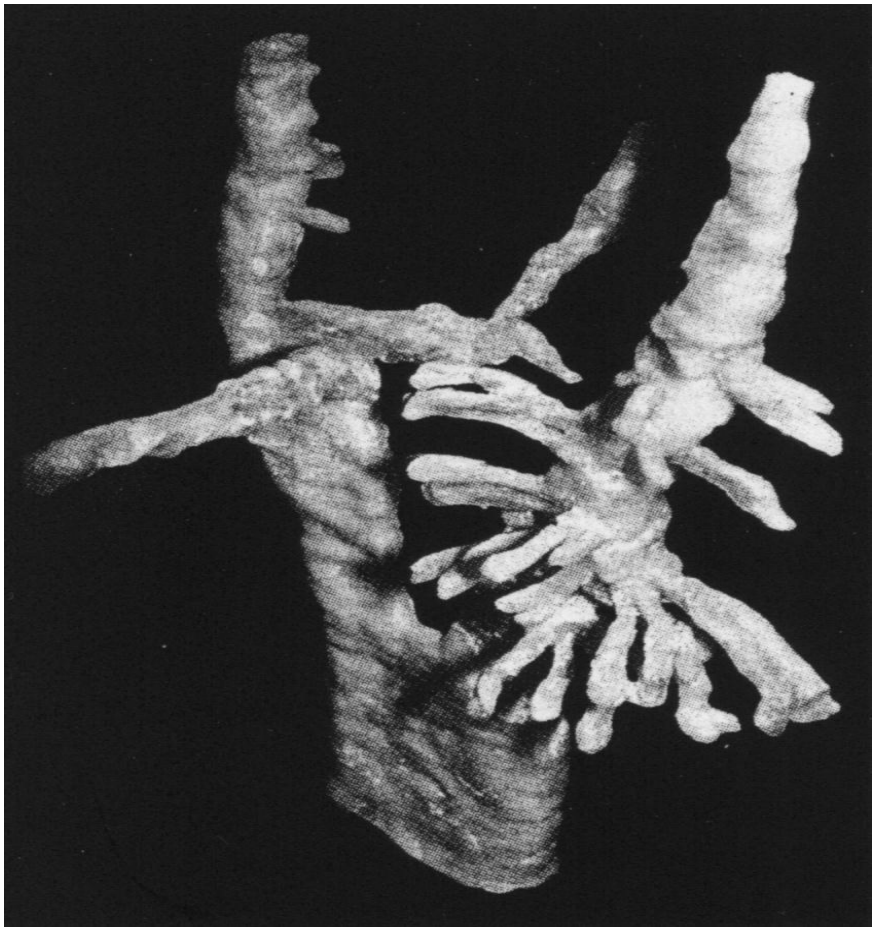

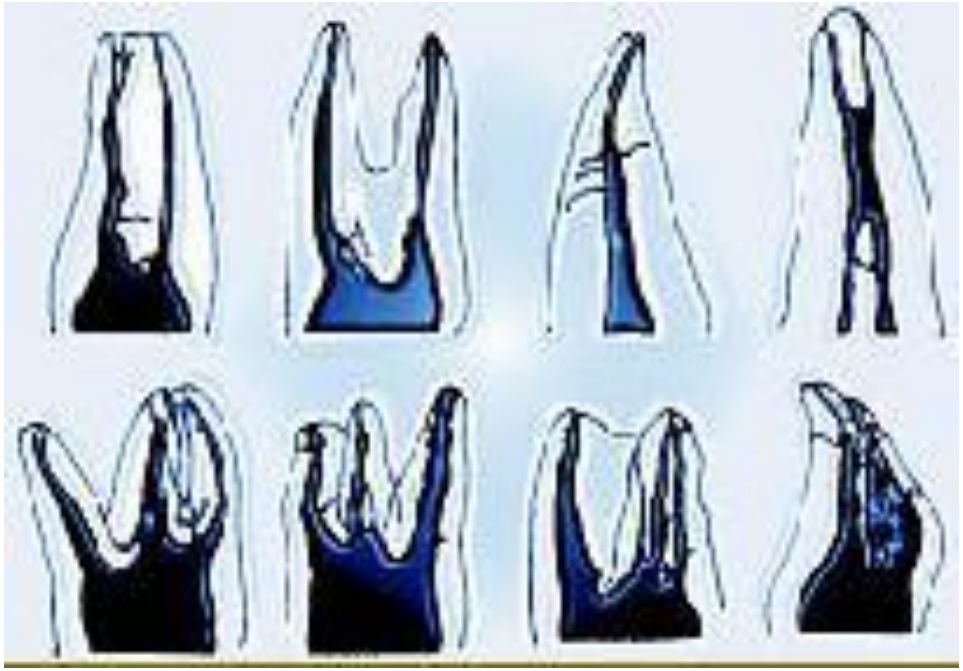

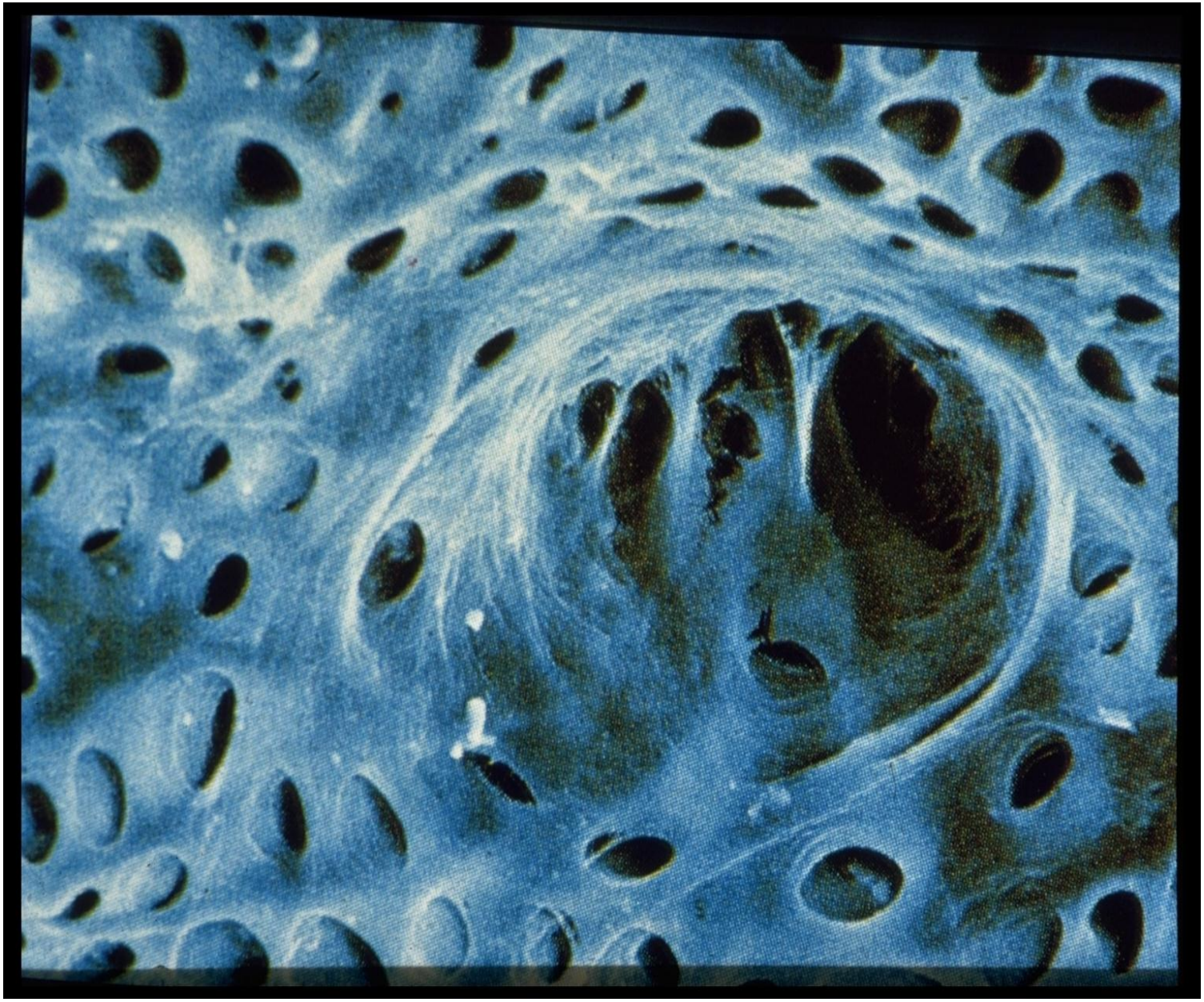

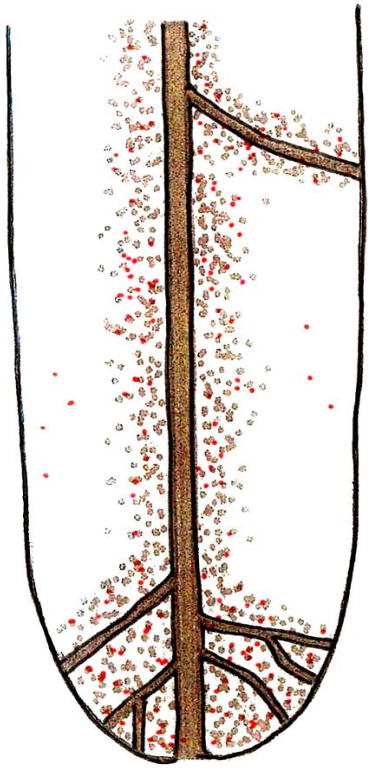




0 h
0 d
48 h
2 d
144 h
6 d

Независимо от средств и методов подготовки и промывания, качественно обрабатывается не более 70% стенок проходимых корневых каналов, необработанными остаются латеральные каналы и дентинные канальцы

(Иоффе Е., 1994; Кунин А. А. И соавт., 1994; Yoshida et al., 1995; Herd F. et al., 1995; Максимовский Ю. М. И соавт.,1997; 2004; И.М. Макеева, А.Б. Пименов, 2002; Hülsmann, 2004; и другие).

Ирригация каналов антимикробными средствами не обеспечивает стерильности дентина

Изученные препараты	Авторы	Наличие микробов в дентине
Гипохлорит натрия	Bystrom, Sundqvist, 1983; Orstavik et al. (1990); Jeansonne, White, 1994; Ahn et al (2001)	+
Хлоргексидин	Orstavik et al. (1990); Jeansonne, White, 1994; Ahn et al (2001)	+
17% ЭДТА	Orstavik et al. (1990); Ahn et al (2001)	+
Р-ры иода	Orstavik et al. (1990); Ahn et al (2001)	+

Бактерицидные обтурирующие средства не обеспечивают стерильности дентина

Изученные препараты	Авторы	Наличие микробов
Гидроксид кальция	Tanriverdi et al. (1997); Siquera, Lopes (1999); Peters et al. (2001); De Lucena et al. (2001); Petchelt et al. (2001)	+
Гидроксид кальция с хлоргексидином	Sukawat, Srisuwan (2002)	+
Гуттаперча	Petchelt et al. (2001)	++

Осложнения при традиционном эндодонтическом лечении

При подготовке и пломбировании канала	В отдаленном периоде после лечения	Ротовая полость и общеорганизменный уровень
▪перфорации ▪отлом инструмента в канале ▪выведение препарата за верхушку ▪вертикальные фрактуры корня	▪Периодонтит ▪эндопародонтиты ▪гранулемы, кисты ▪резорбция корня	▪гаймориты ▪флегмоны ▪внутричерепные инфекции ▪системные заболевания

Результаты эндодонтического лечения химико-инструментальным методом

	% неудачных результатов
Löst, 1997	30% - 70%
Hülsmann (2000, 2001)	через 3 года - 20% экстраги-рованы, в 60% - оститы и периодонтиты
Hommez et al. (2001)	41,3%
Wermcke & Kocapan (2001)	апикальные очаги деструкции - 52%
Cheung (2001), Ferrari (2003)	44% (~через 6 лет)
Боровский Е. В., Диева М. Б.	49,9%

Состояние периапикальных тканей в зависимости от качества пломбирования каналов и коронковых реставраций

(Kirkevang L.L., Orstavik D., Horsted-Bingslev P., Wenzel A., 2000).

	Верхушечный периодонтит (%)
Общее количество зубов (773)	52,3
Адекватная латеральная герметизация	44,3
Неадекватная латеральная герметизация	57,8
Адекватная глубина пломбирования	42,0
Неадекватная глубина пломбирования	67,6
Качественные коронковые реставрации	48,0
Некачественные реставрации	63,9

Обязательным условием и критерием эффективного эндодонтического лечения является

обеспечение перманентной стерильности корня,

т. е. полное уничтожение всех микробов и создание условий, при которых было бы исключено реинфицирование.

15 г пасты
Гидроокись меди-кальция (Купрал ®)
Гидроокись меди-кальция / (Купрал ®)
15 г пасты
Сделано в Германии
HUMANCHEMIE GmbH
D-31061 Alfeld
Tel. 0 51 81/2 46 33
Fax 0 51 81/8 12 26
Гидроокись меди-кальция
15 г пасты
HUMANCHEMIE GmbH D-31061

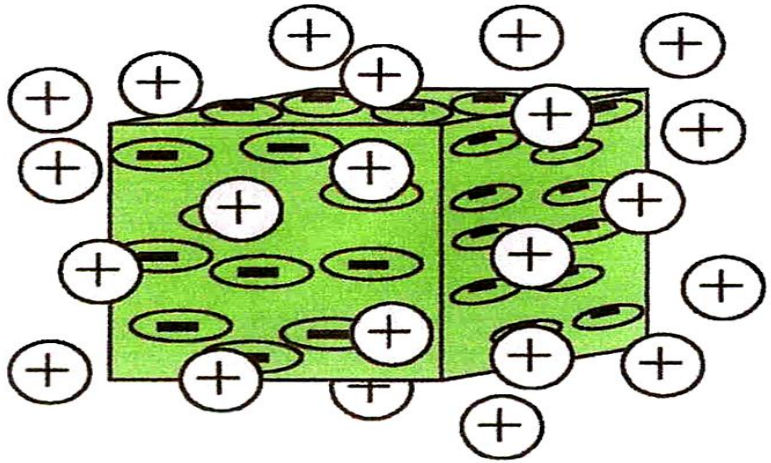

$>10^4$ negative Ladungen

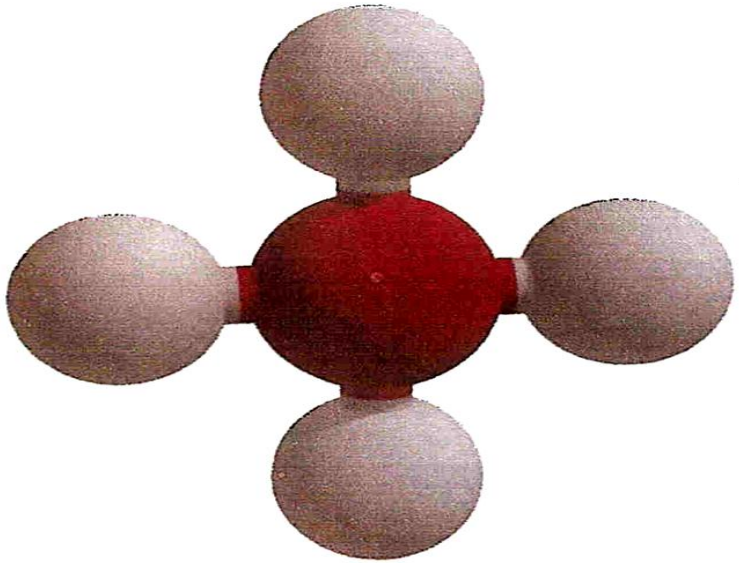

$[Cu(oH)_4]^{2-}$

mA min
mA
mA
output
Depotphorese - Original II
Humanchemie 31061 Alfeld
0
Galvanische Stiftelemente
zur Depotphorese
HUMANCHEMIE GMBH · 31061 Alfeld



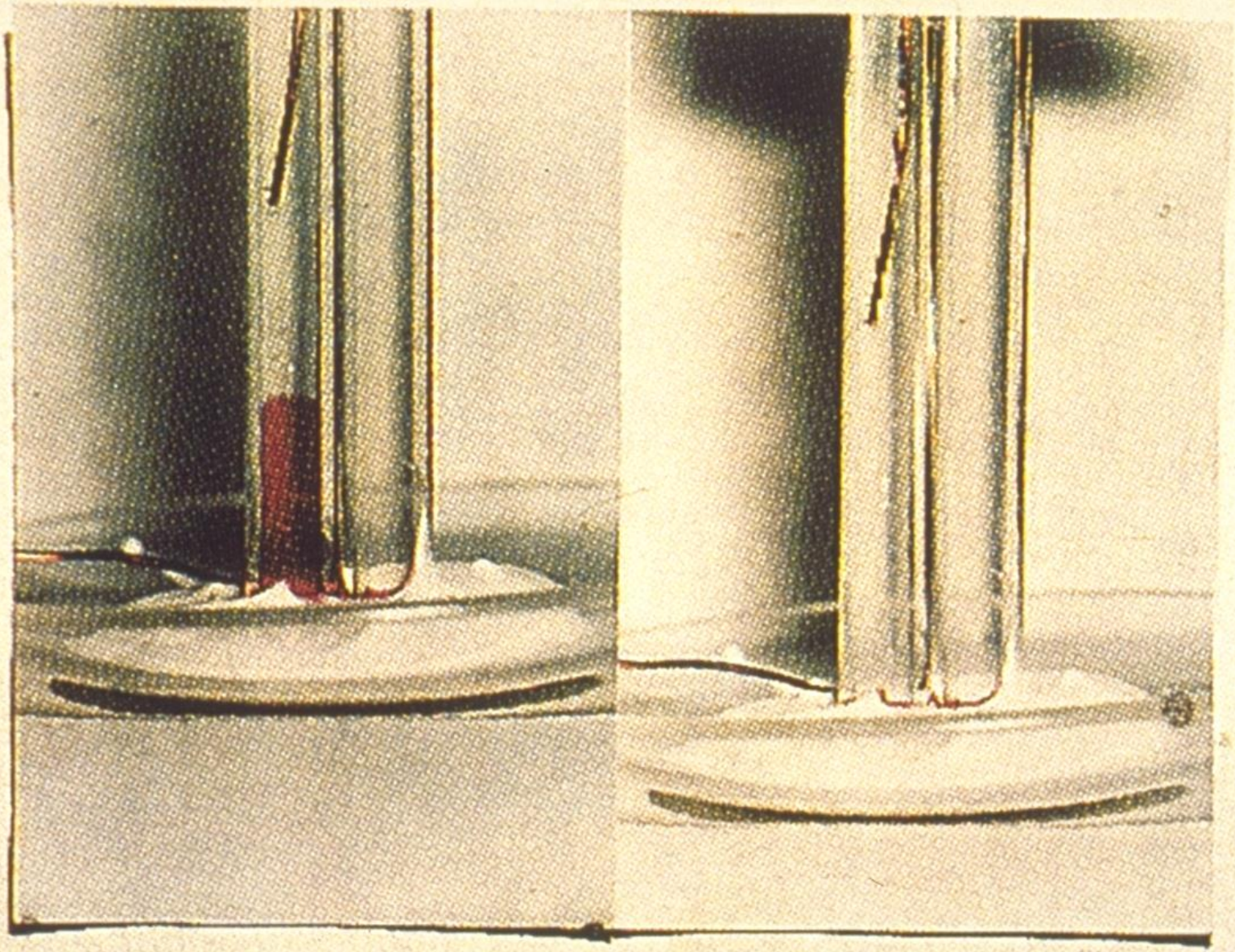

Действие Купрала при эндодонтическом лечении

1. Купрал обеспечивает перманентную стерильность канальной системы и дентинных канальцев

Механизмы бактерицидного действия Купрала®

- Щелочной протеолиз микроорганизмов (OH-ионы)
- Извлечение серы из аминокислот бактерий (ионы Cu II)
- Разрушение полисахаридов мембран бактерий и их спор (растворение биопленки на поверхности корня)

Перманентность бактерицидного действия ионов меди

$$CuS + 2O_2 \rightarrow CuSO_4$$

$$CuSO_4 + \text{прот.}S \rightarrow CuS$$

$$CuS + 2O_2 \rightarrow CuSO_4$$

G. Fritz. Inaugural Dissertation, 1958

Бактерицидное действие Купрала (Cu-цервина) и Купрал-депофореза

(культивирование на агаре, нефелометрический метод)

Исследованные образцы микрофлоры	Наличие микробов	Исследованные образцы микрофлоры	Наличие микробов
Воздействие раствора купрала		Грамположительные палочки	--
Чистые культуры		Дрожжи	--
Bacillus alvei	--	Смешанная культура микрофлоры кариозных зубов	--
Bacillus subtilis	--	Смешанная культура микрофлоры ротовой полости	--
Смешанные культуры	--	Смешанная культура микрофлоры гангренозных каналов	--
Стафилококки	--	Депофорез	
Стрептококки	--	Микрофлора каналов	--
Спириллы	--	Микрофлора дентина	--

Влияние антимикробных препаратов на микрофлору корневого дентина

(Fuss at al. 2001)

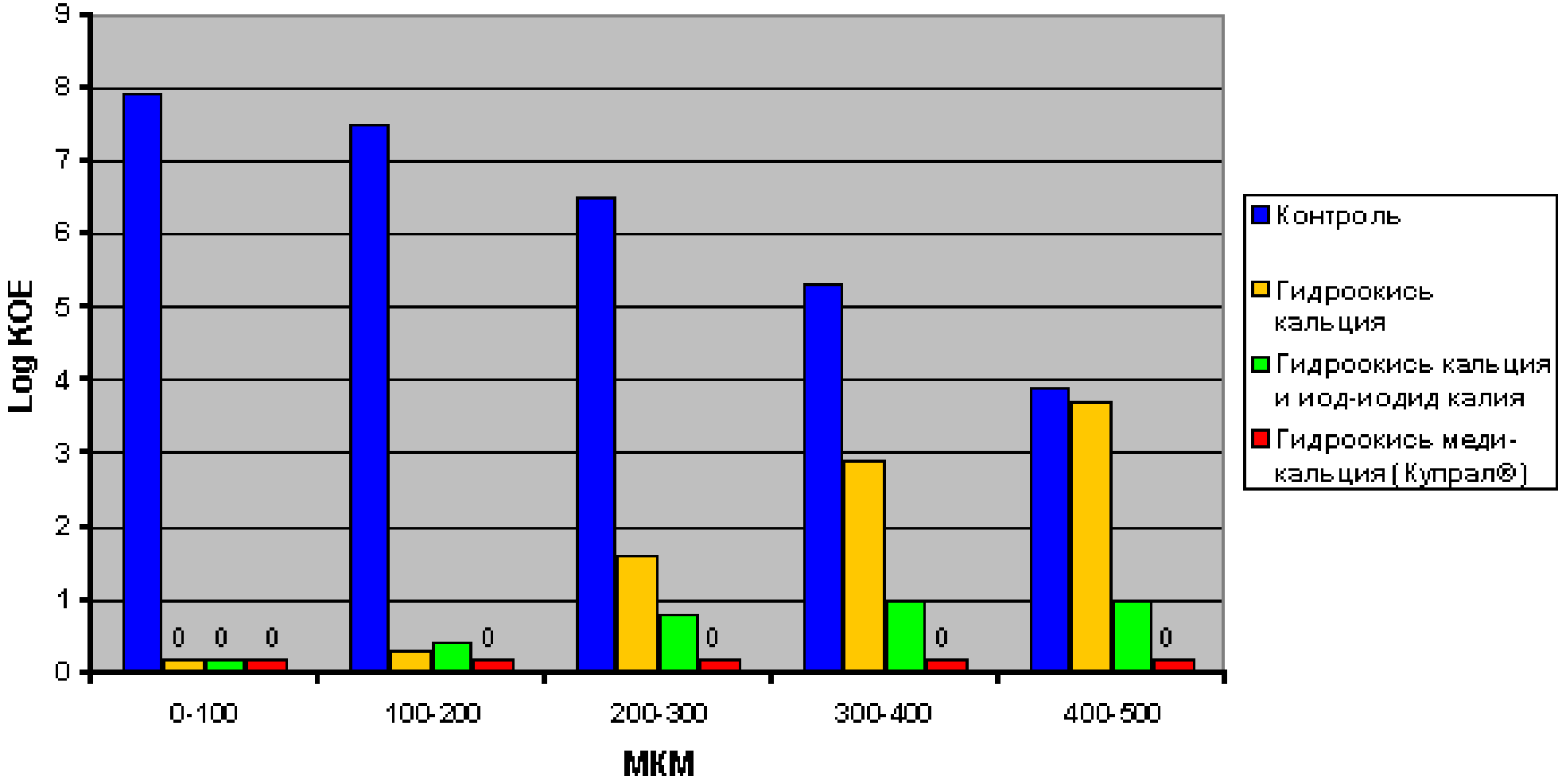

2. Купрал осуществляет химико-электрическую очистку канальной системы и дентинных канальцев от остатков пульпы, токсинов, фрагментов мембран бактерий (!!!)

3. Купрал (гидроокись меди) обтурирует каналы, создавая закрытую стерильную систему, защищая корень от проникновения микробов и токсинов из периапикальной и пародонтальной области





Гидроокись меди в области отверстий выпадает в осадок и обеспечивает обтурацию канальной системы

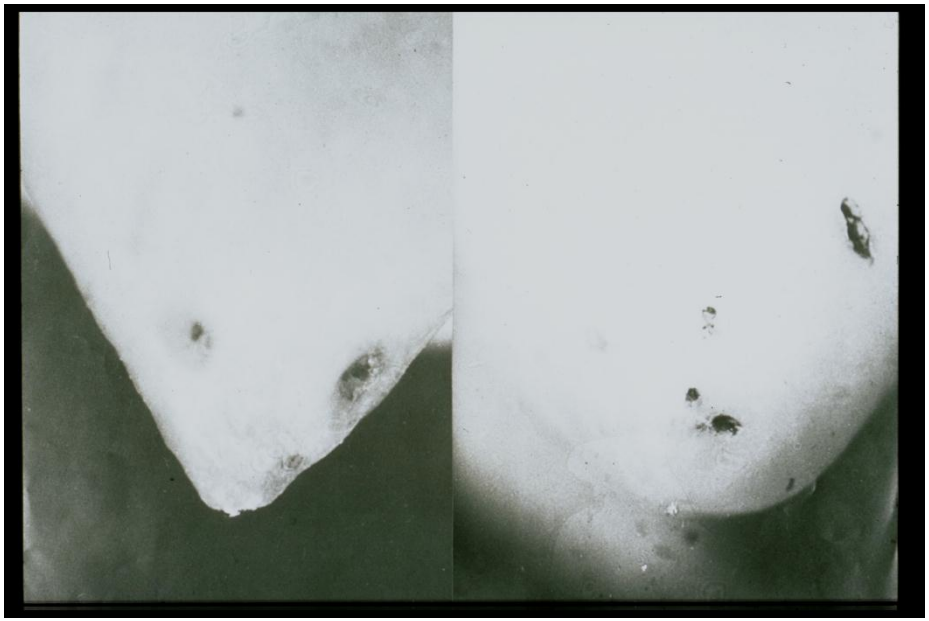

4. Ионы меди стимулируют регенеративные процессы в периапикальной области

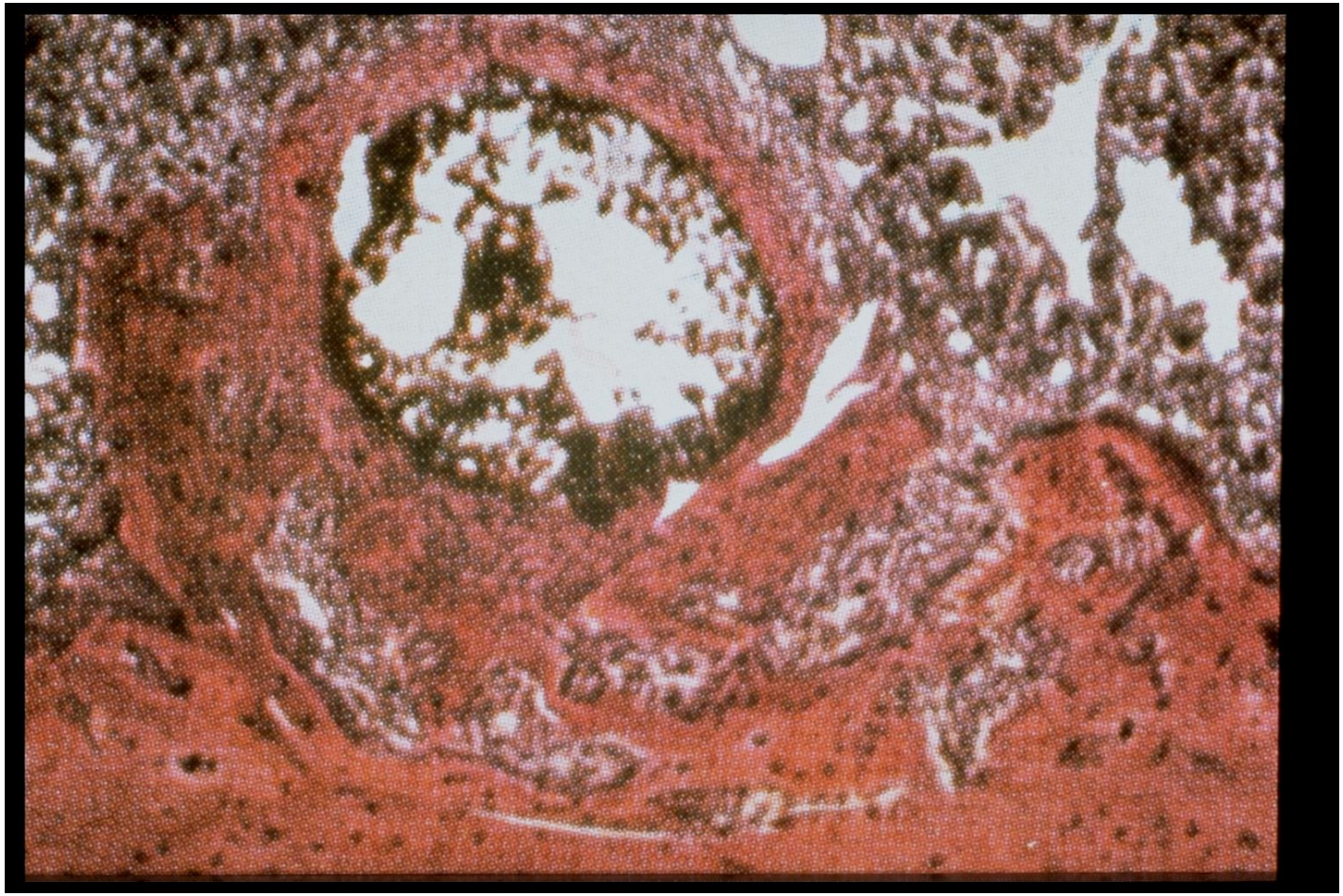

Проникающие в периапикальную область гидроксильные ионы и ионы Купрала могут вызвать абактериальное раздражение тканей, поэтому депофорез следует проводить в 2 или 3 сеанса.

Показания к применению Купрал®-Депофореза®

зубы с девитализированной пульпой

- гангренозные процессы
- искривленные и облитерированные каналы
- покрытые коронкой
- ранее пролеченные
- с отломками инструментов
- перфорации
- гранулемы и кисты

после девитализации пульпы

- пульпит
- после витальной экстирпации пульпы

Противопоказания

- отсутствуют

Подготовка каналов к проведению депофореза

1. Трепанировать зуб и найти входы в каналы
2. Расширить канал до ИСО 25-30 на глубину 1/3 – 2/3 канала
3. Промывать канал дистиллированной водой (или ~5% р-ром Купрала или Гидроокиси кальция высокодисперсной)
4. Внести Купрал на глубину 1/3 -1/2 канала (выведение Купрала за апекс может вызвать абактериальное раздражение, боли и отек, которые через несколько дней проходят)

Для фронтальных зубов используется смесь Купрала и Гидроокиси кальция высокодисперсной (1 : 9)

Перед проведением депофореза разрушенную коронку рекомендуется восстановить композитом

Kapillar-Kanülen bzw. Micro-Kapillar-Kanülen eignen sich auch hervorragend als Platzhalter beim Aufbau tiefzerstörter Zähne – einfach Kanülen in die Wurzelkanäle platzieren und mit Aufbaukomposit umgeben.

Перед проведением депофореза разрушенную коронку рекомендуется восстановить композитом

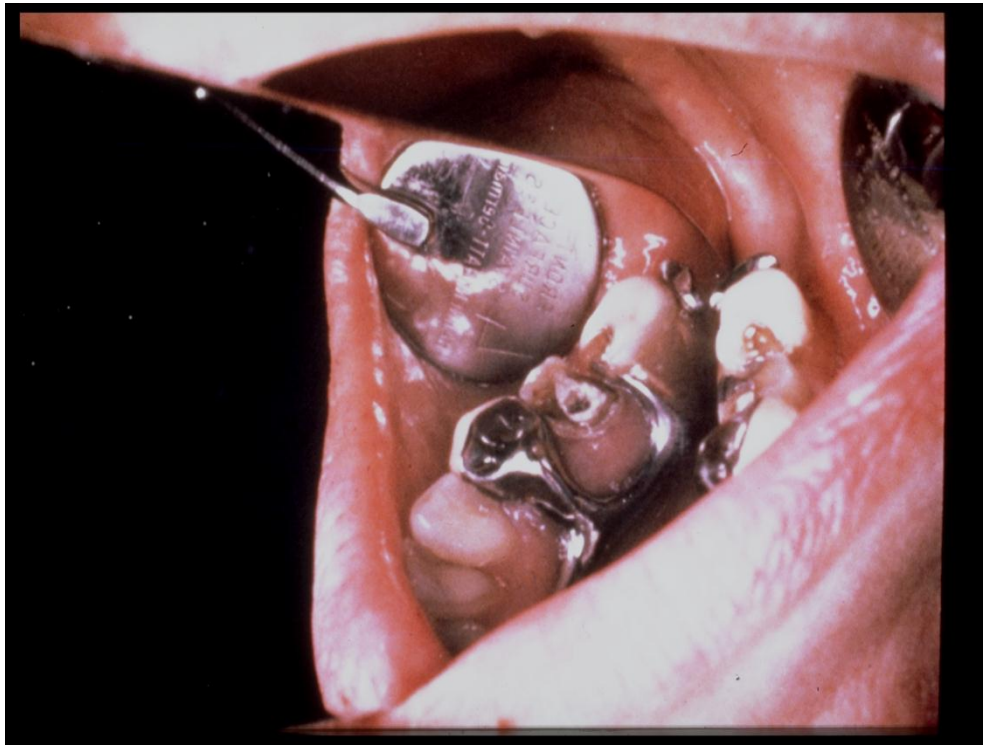

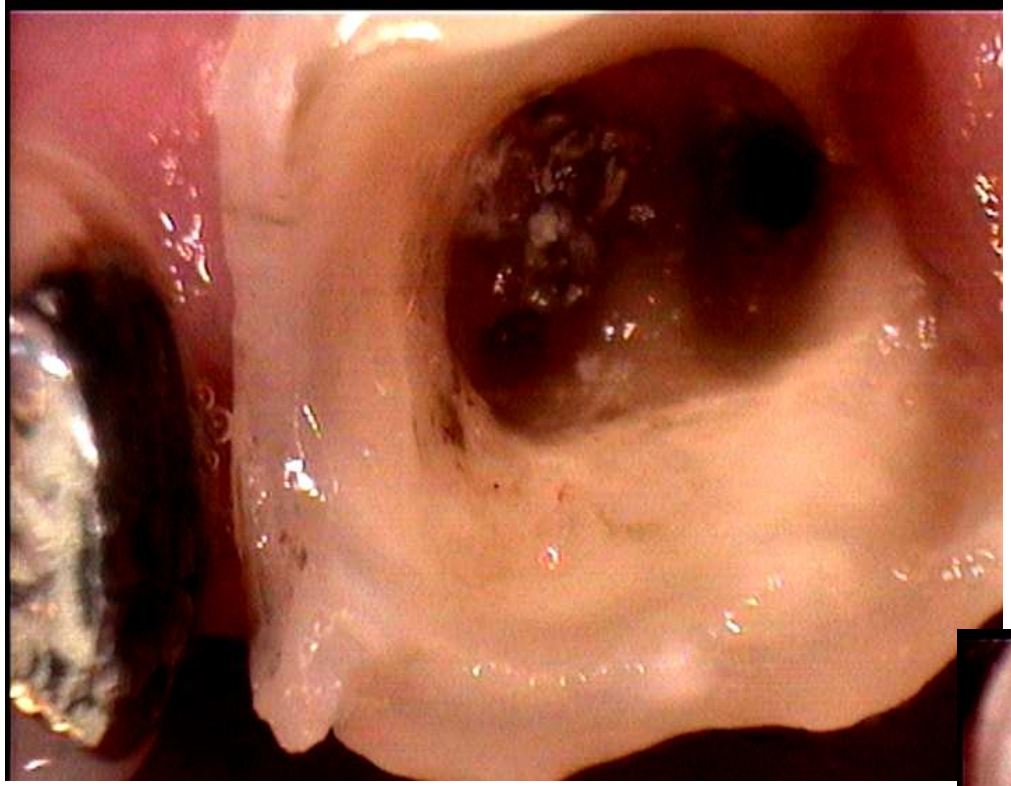

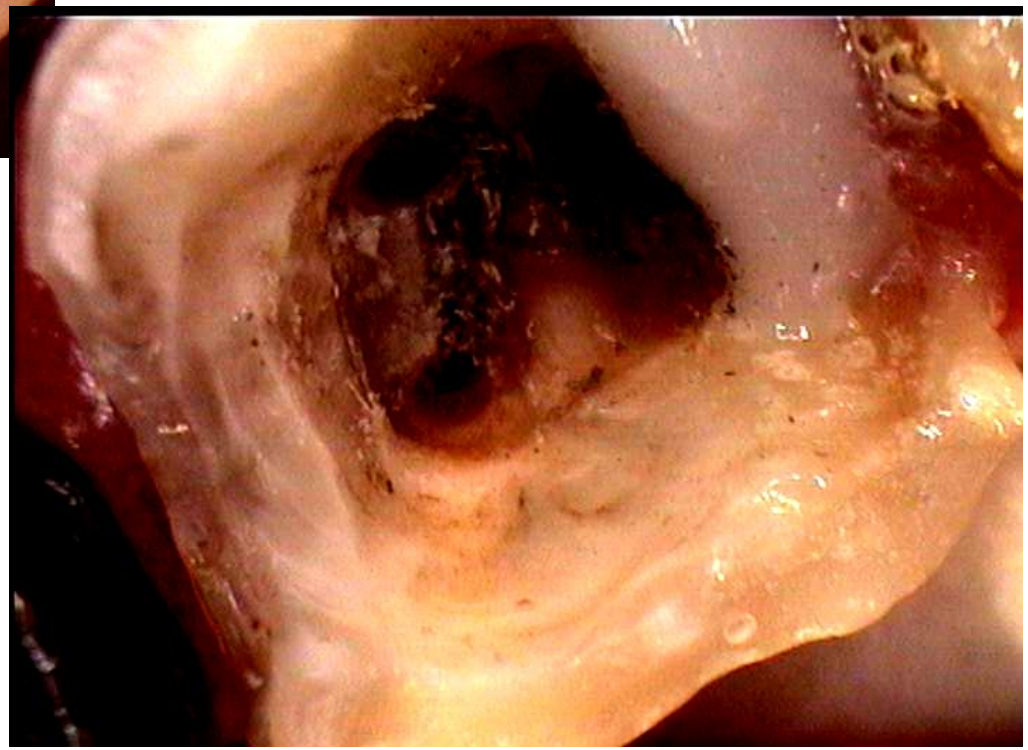

Перед проведением депофореза металлическую часть коронки рекомендуется покрыть лаком или композитом

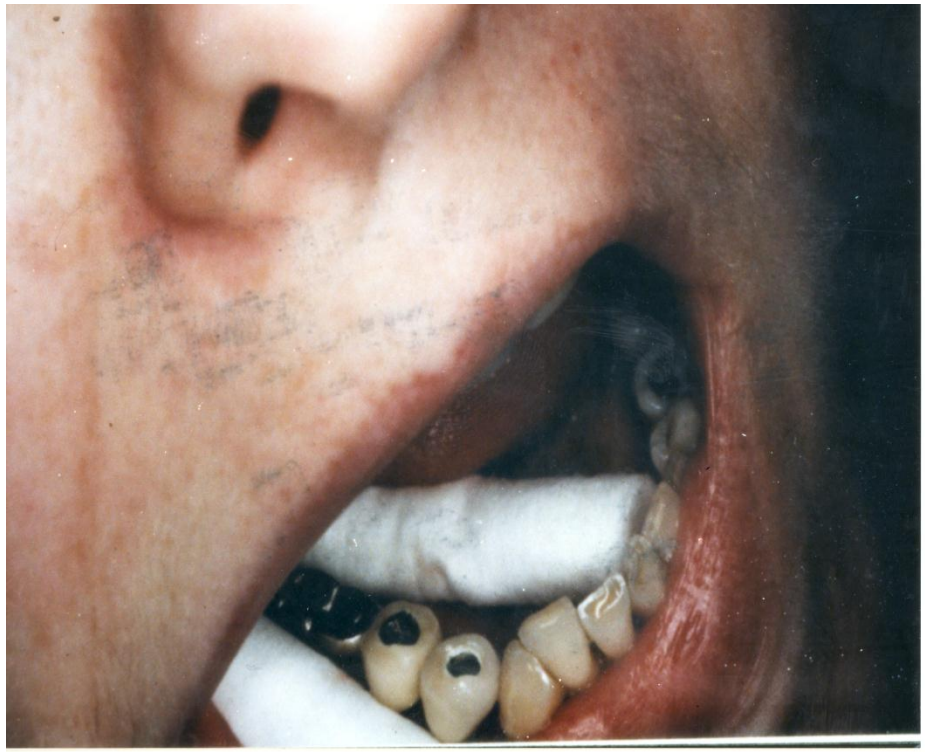

Calciumhydroxid-
HUMANCHEMIE
Cupral® 15 g
HUMANCHEME

15 г водосодержащей пасты
Гидроокись кальция - высокодисперсная
Гидроокись кальция - высокодисперсная
15 г пасты
водосодержащей пасты
Сделано в Германии
HUMANCHEMIE GmbH
D-31061 Alfeld
Tel. 0 51 81/2 46 33
Fax 0 51 81/8 12 26
Гидроокись кальция - высоко
Calciumhydroxid-hochdispers
HUMANCHEMIE GmbH D-31061 Alfe

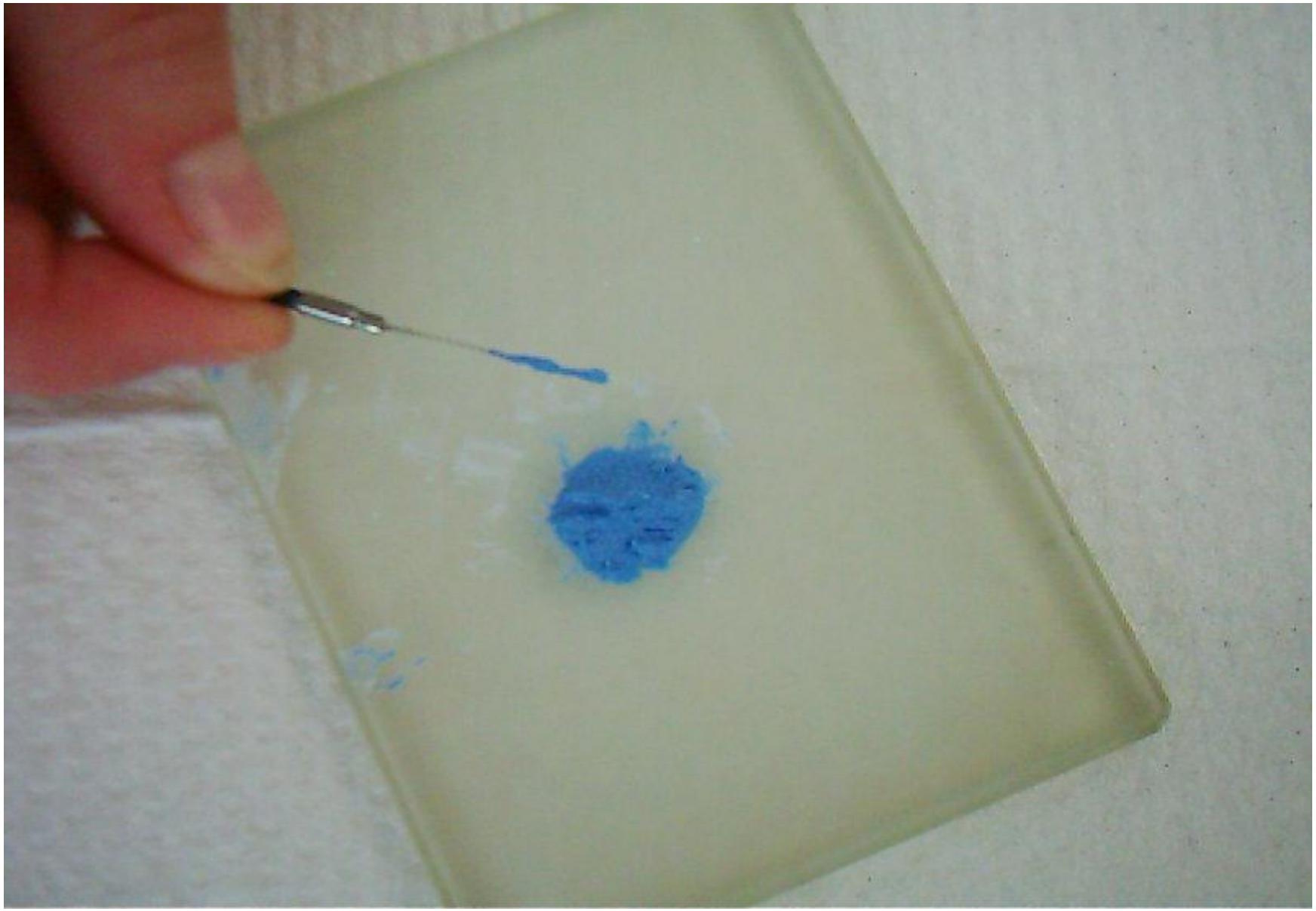

- **Заполнить расширенную часть канала (1/3 -1/2) Купралом в консистенции жидкой сметаны с помощью лентуло или шприца (без всякого давления)**

- **Выведение Купрала за апекс может вызвать болевые ощущения**

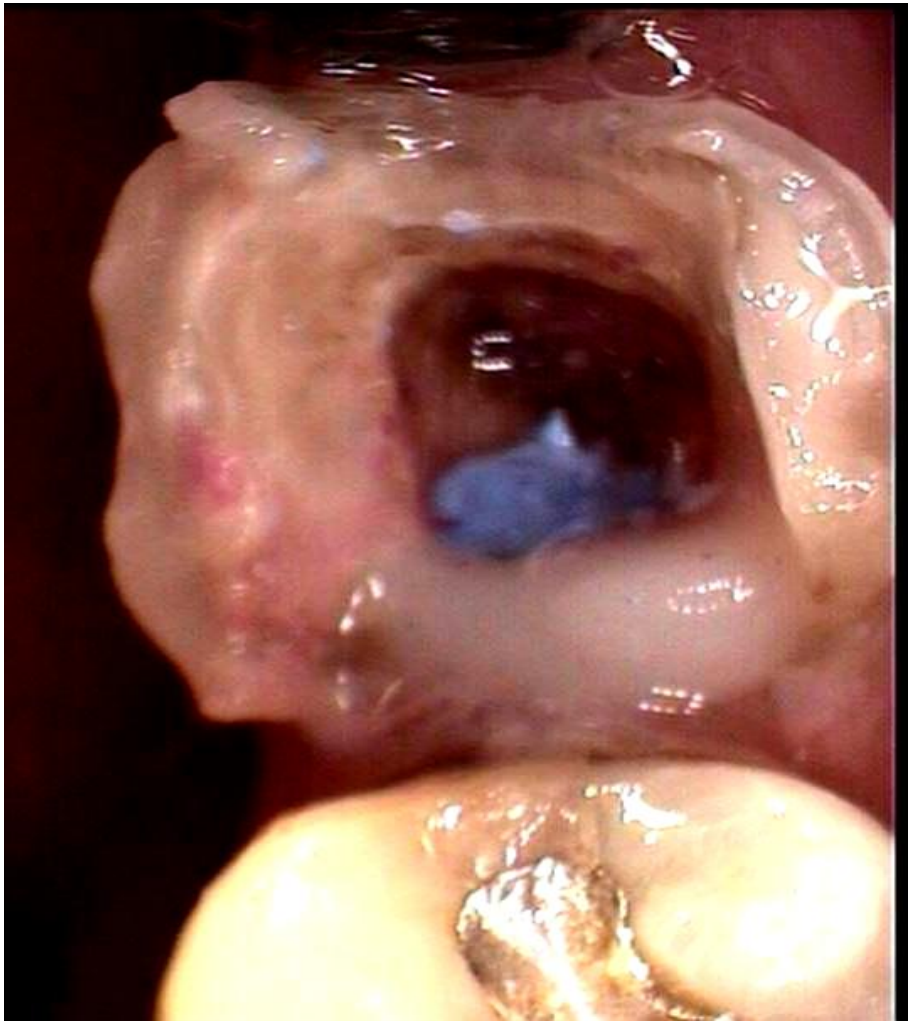

mA min
mA
mA
0
output
Depotphorese - Original II
Humanchemie 31061 Alfeld
Galvanische Stiftelemente
Zur Depotphorese
HUMANCHEMIE GMBH · 31061 Alfeld

Работа с прибором для депофореза

1. Обеспечить сухость рабочего поля
2. Закрепить зажимный электрод
3. Внести в канал иголочный электрод на глубину около 3 мм!!!
3. Включить прибор для депофореза

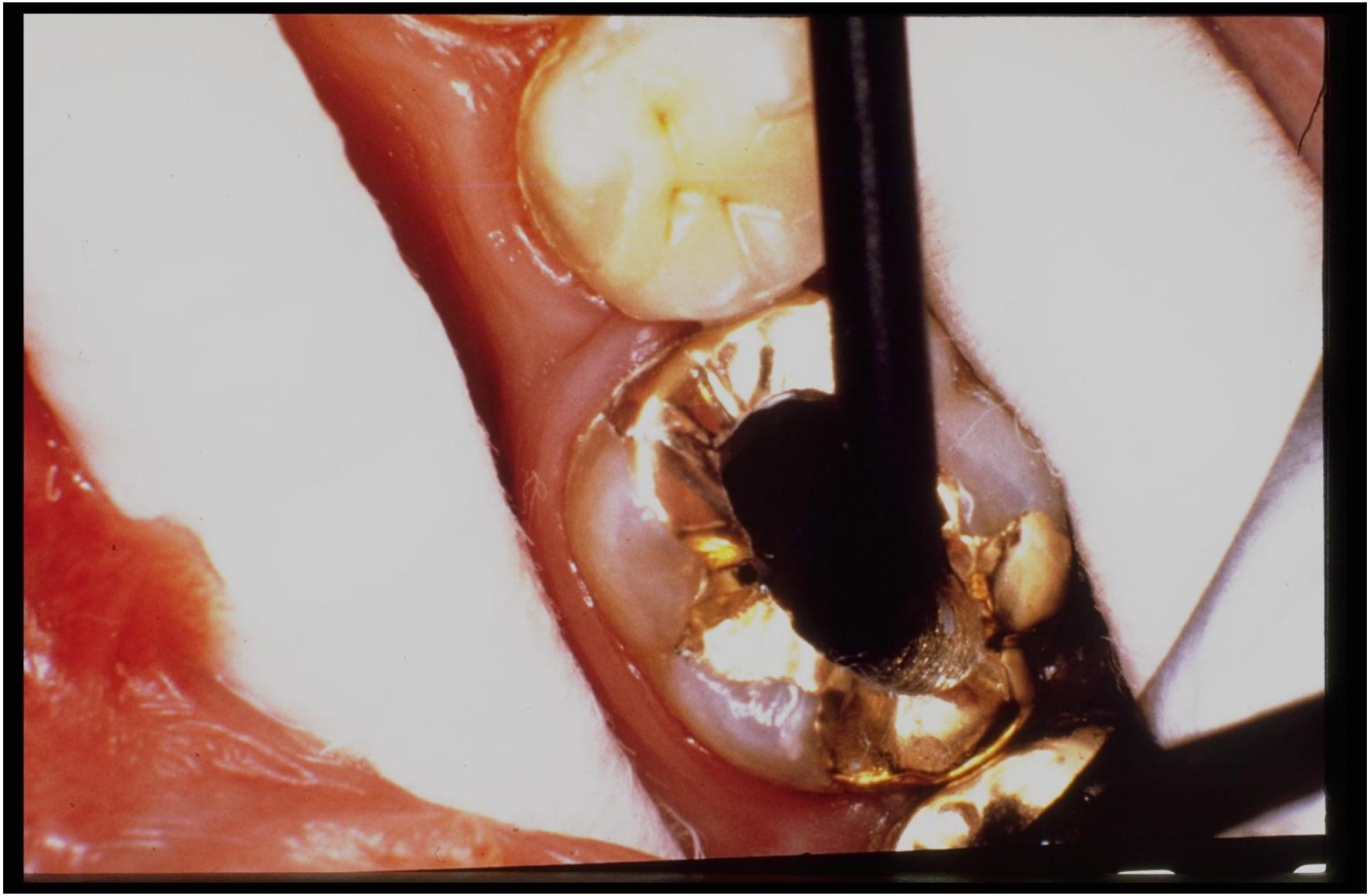

Параметры проведения депофореза

- **Оптимальная величина тока при проведении депофореза – 0,7-1,2 мА**
- **Количество Купрала, поступающего в канальную систему, соответствует количеству электричества, которое является произведением величины тока на время его прохождения (мА х мин)**
- **Для транспортировки количества Купрала, необходимого для обеспечения стерильности канальной системы, обтурации отверстий, стимулирования остеогенеза необходимо каждый канал обработать количеством электричества минимум 15 мА х мин**
- **Одномоментное поступление большого количества Купрала, особенно его гидроксильных ионов, может привести к абактериальному раздражению тканей периапикальной области поэтому депофорез проводят в 2 или 3 сеанса (соответственно по 7,5 или 5 мА х мин)**

Проведение сеанса депофореза

- Медленно довести ток до 0,7-1,5 мА
- В ходе сеанса удалять пену в области отриц. электрода
- Поперечные токи!!!
  При самопр. возрастании тока осушить края коронки
- Высыхание Купрала!!!
- При самопр. уменьш. тока разбавить Купрал дист. водой
- Электроосмос!!!
  После прохождения ~2,5 мА х мин извлечь Купрал и внести свежую порцию препарата!
- После прохождения 5-7,5 мА х мин выключить прибор, извлечь электроды

Электроосмос в канальной системе

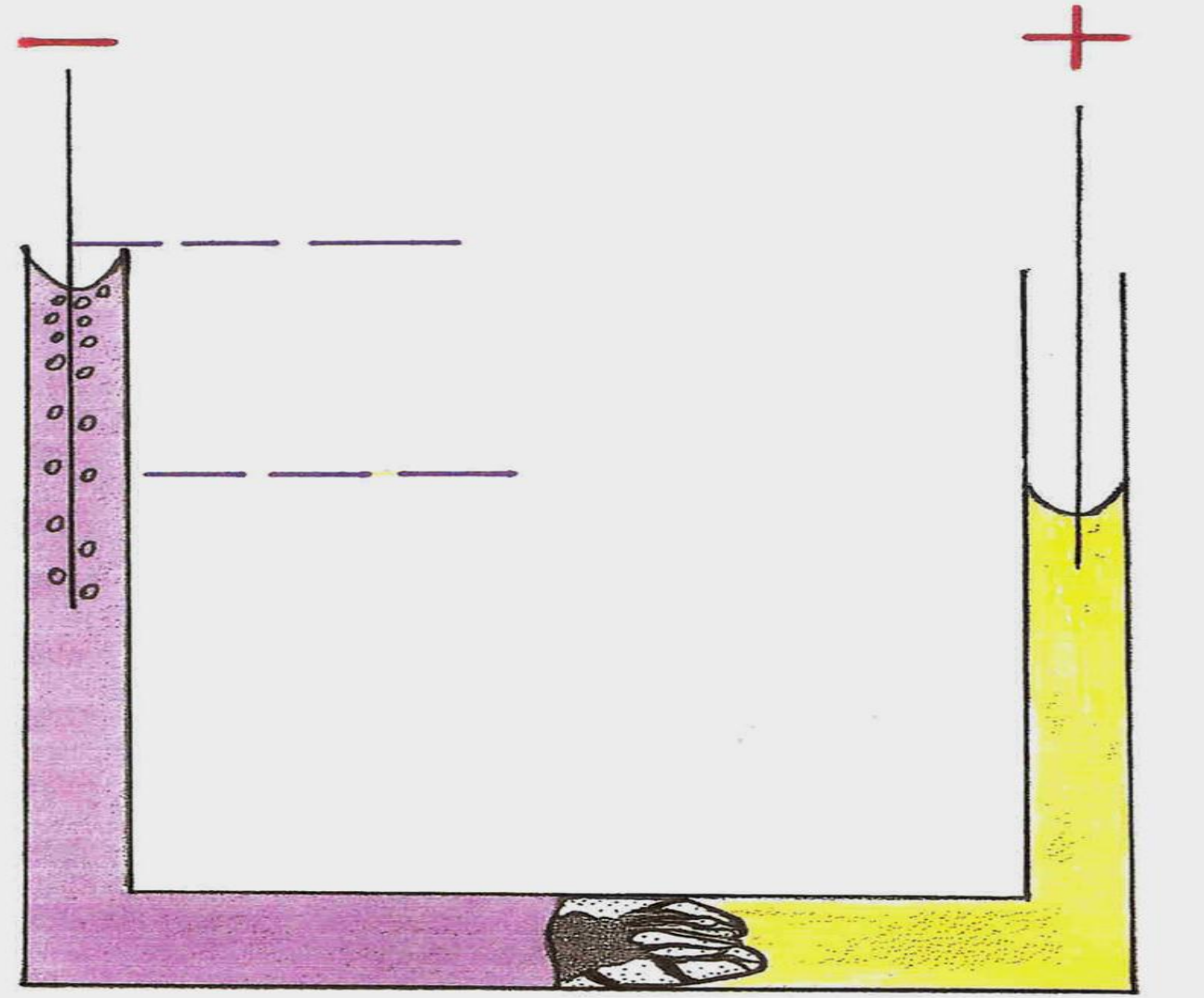

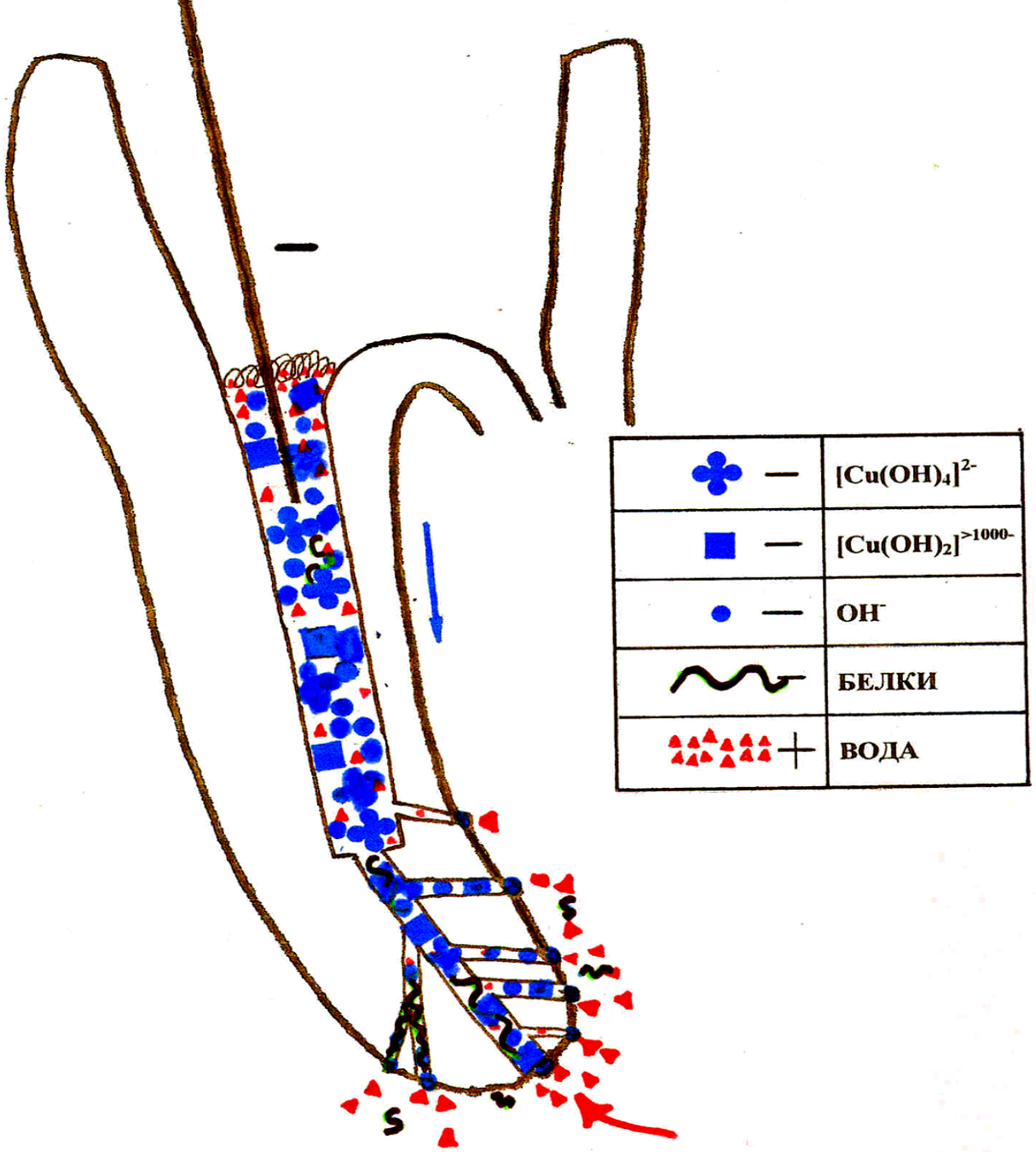
[Cu(OH)4]2-
[Cu(OH)2]>1000-
OH-
БЕЛКИ
ВОДА

mA min
mA
mA
output
Depotphorese - Original II
Humanchemie 31061 Alfeld
0
Galvanische Stiftelemente
Zur Depotphorese
HUMANCHEMIE GMBH · 31061 Alfeld

После окончания сеанса депофореза

1. **Выключить прибор**
2. **Извлечь иголочный электрод**
3. **Извлечь отработанный Купрал**
4. **Внести в канал свежую порцию Купрала**
5. **Между сеансами входы в каналы оставить открытыми**

Можно закрыть полость временной пломбой с открытыми входами в каналы или закрыть полость зуба ватным тампоном.

Интервал между сеансами 8-14 дней

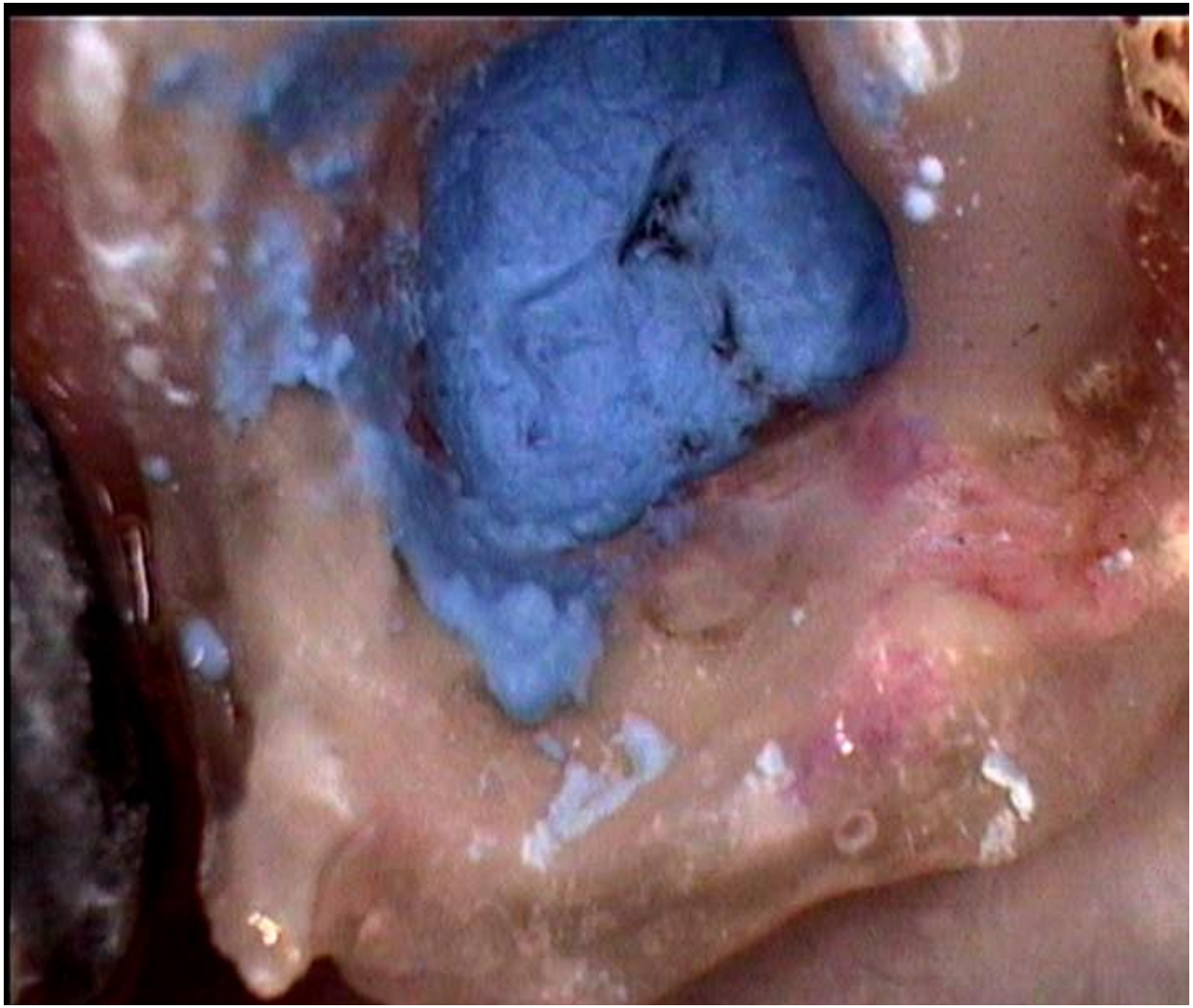

Пломбирование каналов

производится с помощью Атацамита - бактерицидного щелочного цемента, содержащего ионы меди

HUMANCHEMIE GmbH D-31061 Alfeld

Атацамит - цемент для пломбирования каналов
10 г. порошка, 20 мл жидкости для разведения
Атацамит - цемент для пломбирования каналов
10 г. порошка, 20 мл жидкости для разведения
HCH
HUMANCHEMIE GmbH
D-31061 Alfeld
Tel. 0 51 81/2 46 33
Fax 0 51 81/8 12 26

HUMANCHEMIE GmbH D-31061 Alfeld

- **Атацамит тщательно размешивают и вводят в канал с помощью лентуло вращательными движениями, без всякого давления и уплотнения**

- **Выведение Атацамита в периапикальную область может привести к сильной боли, которая через несколько дней проходит**

- **Атацамит защищает от бактерий ротовой полости**

- **При необходимости атацамит может быть легко извлечен из канала**

- **Атацамит не обеспечивает фиксации штифта, следует использовать другой материал, оставив в канале лишь небольшое количество Атацамита**

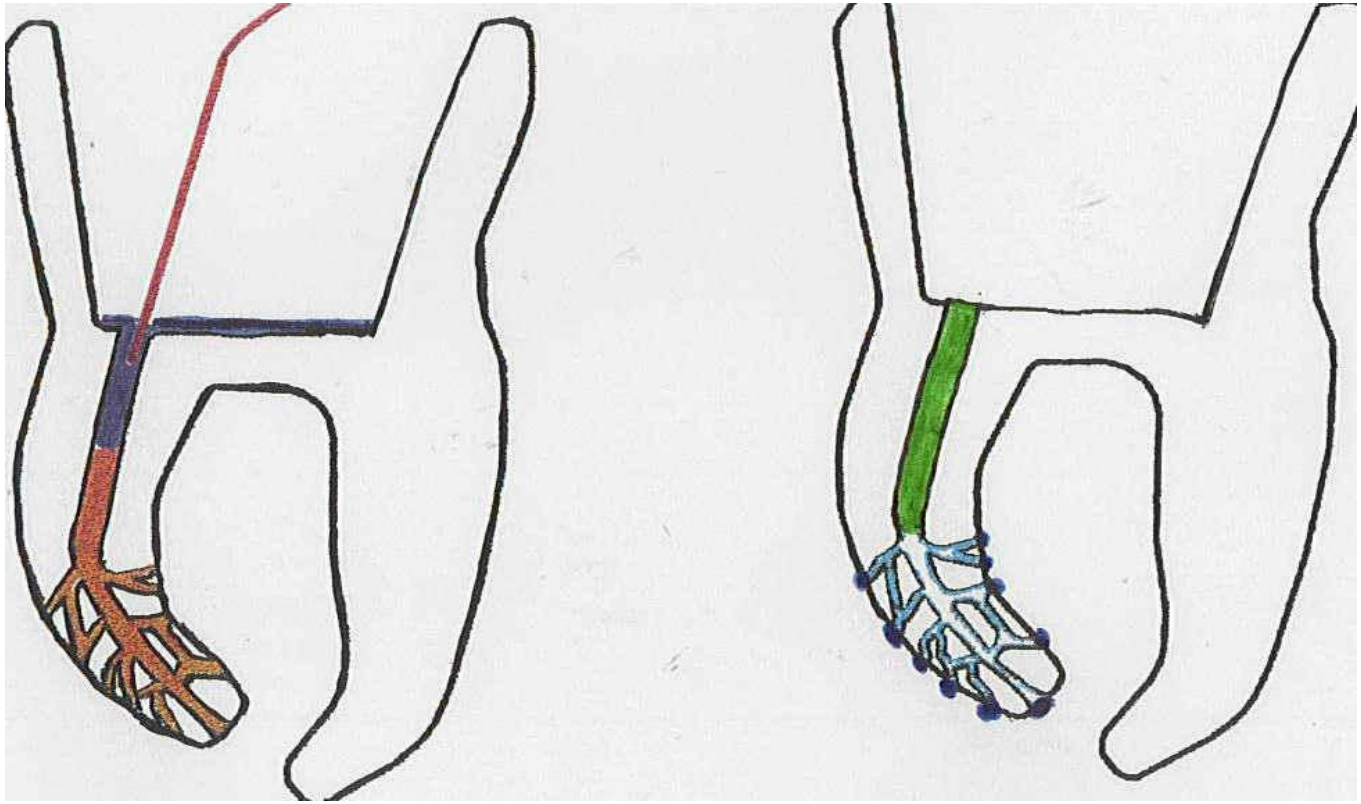

Лечение радикулярных кист

Прохождение канала на всю глубину.

Желательно расширить отверстие канала и вывести Купрал за верхушку.

Величина тока при депофорезе – 3-5 мА.

Количество электричества за один сеанс ~ 10 мА х мин.

Суммарно обработать каждый канал количеством электричества ~ 30-40 мА х мин.


CSE
INOX
1
2

Гальванические штифтовые элементы

- Создаваемое напряжение - ~ 0,8 V
- Сила тока ~0,05 мА
- Продолжительность нахождения в канале > 3 недель

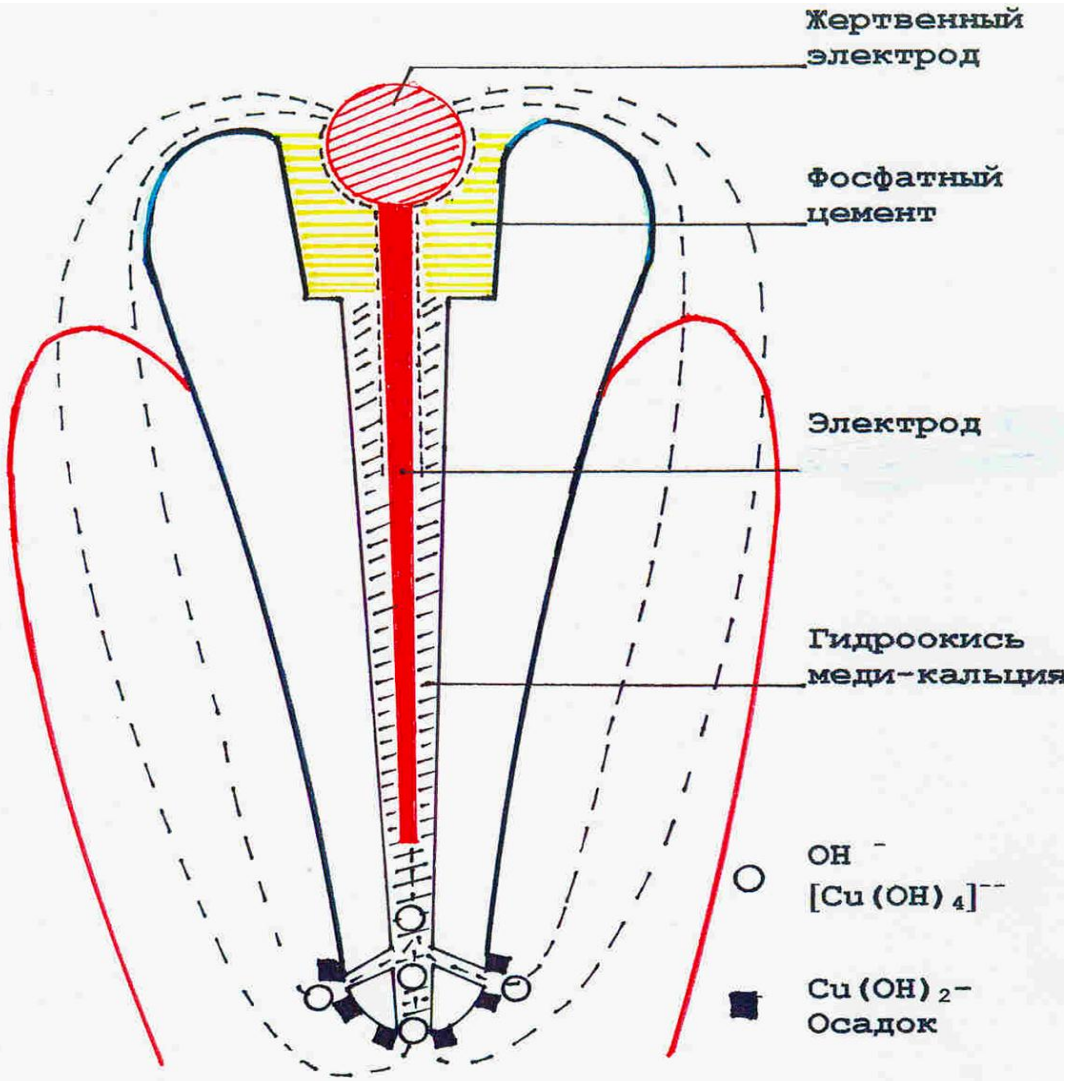

Схема работы гальванического штифтового элемента

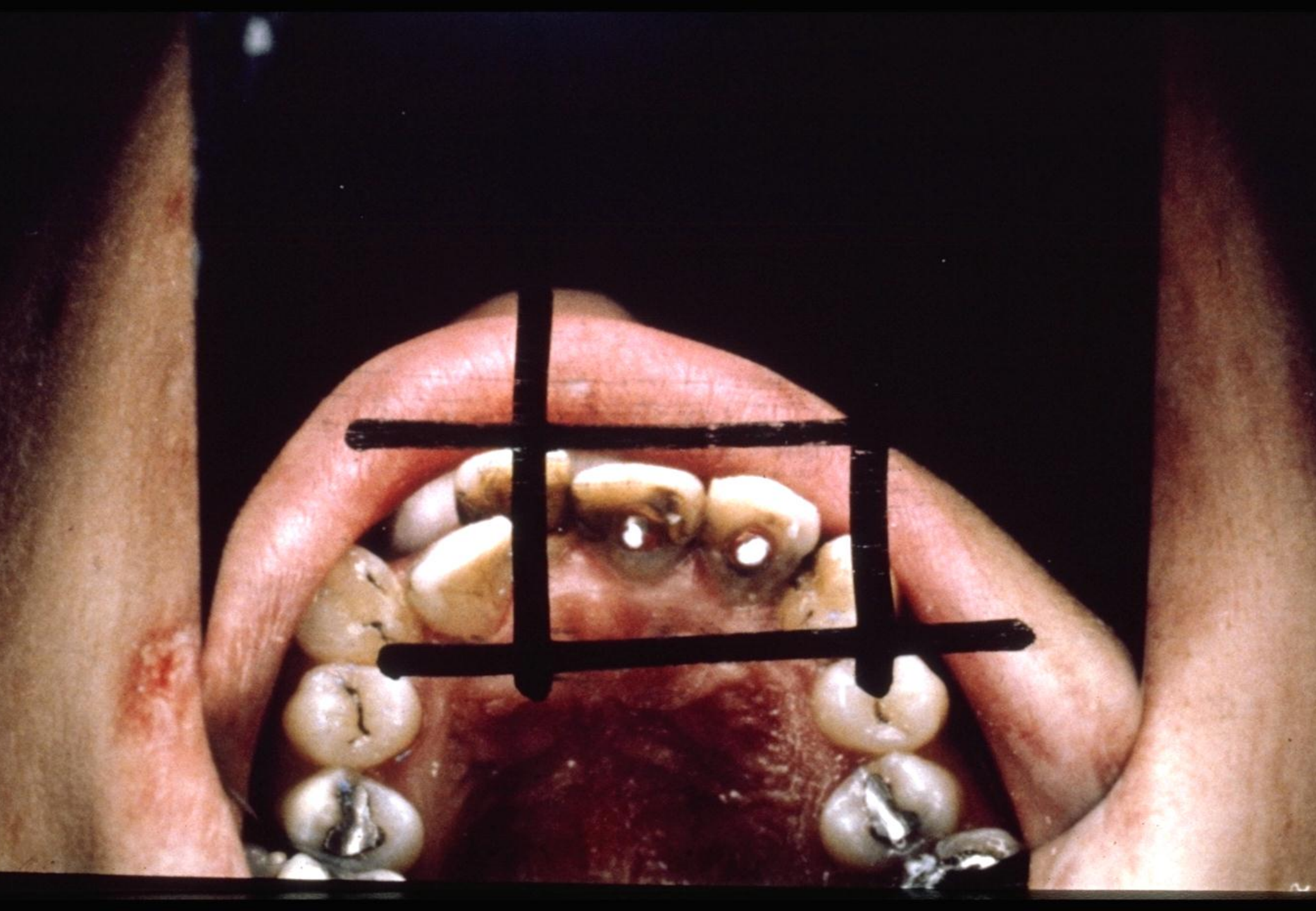

До и через 3,5 недели после введения гальванического штифта

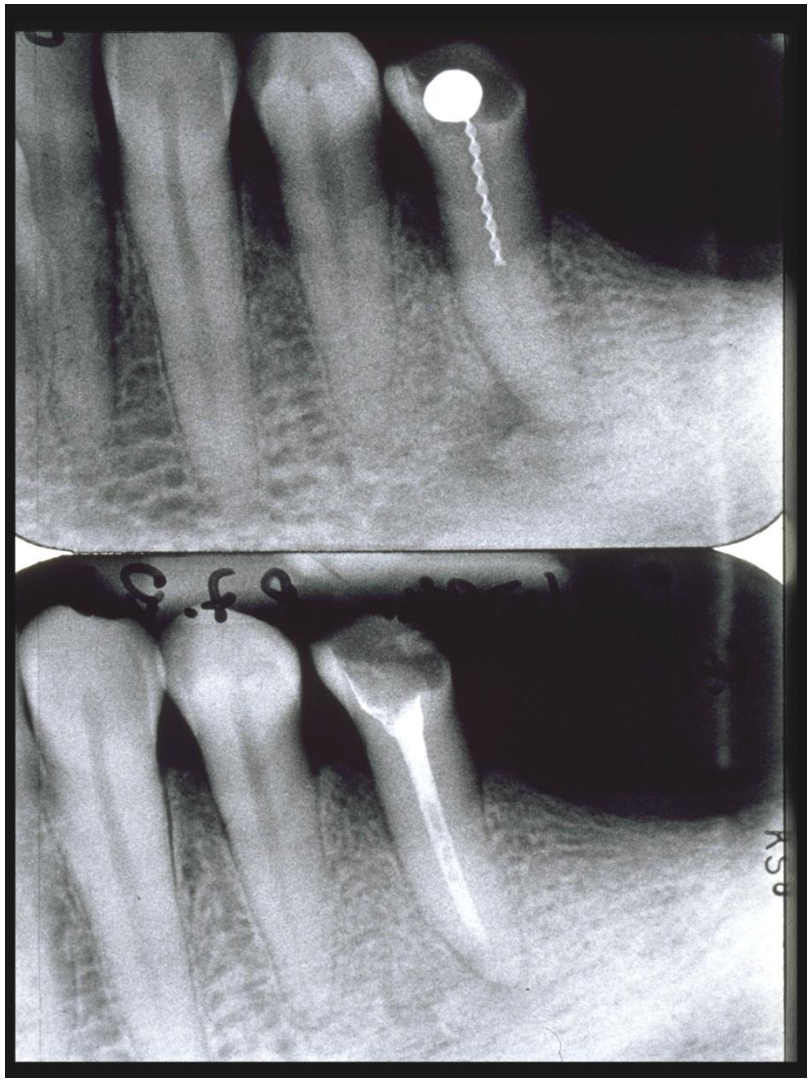

До лечения и через 2 года после лечения (депофорез)

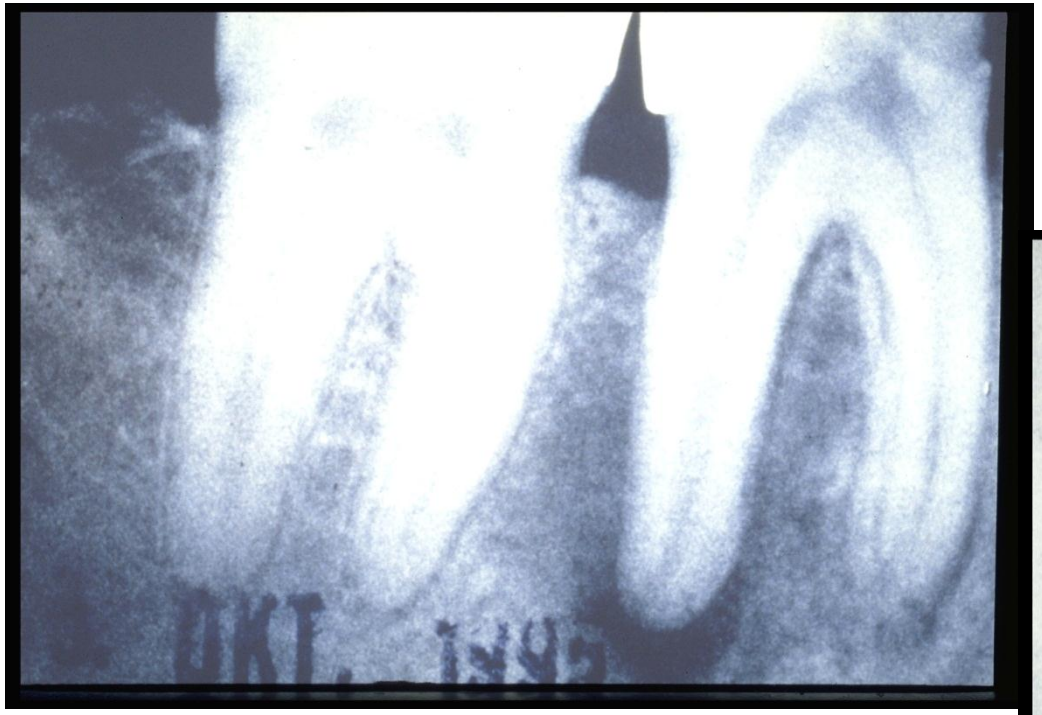

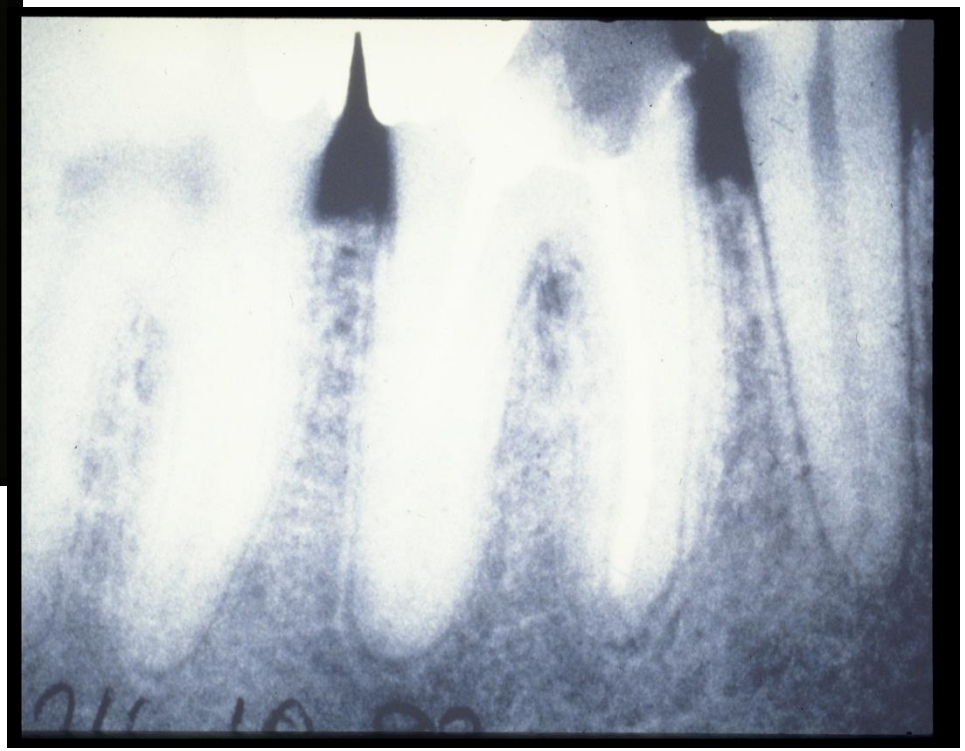

До лечения.
Через 3 и 9 месяцев после лечения (депофорез)

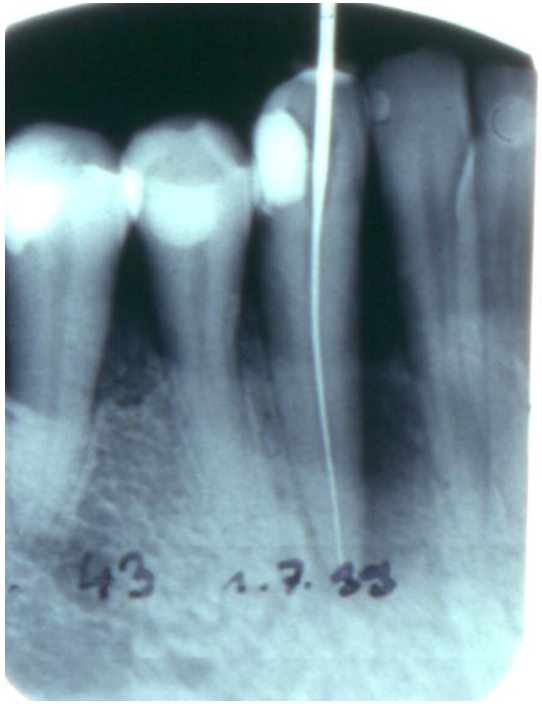

До лечения

П / леч. через 7,5 мес.

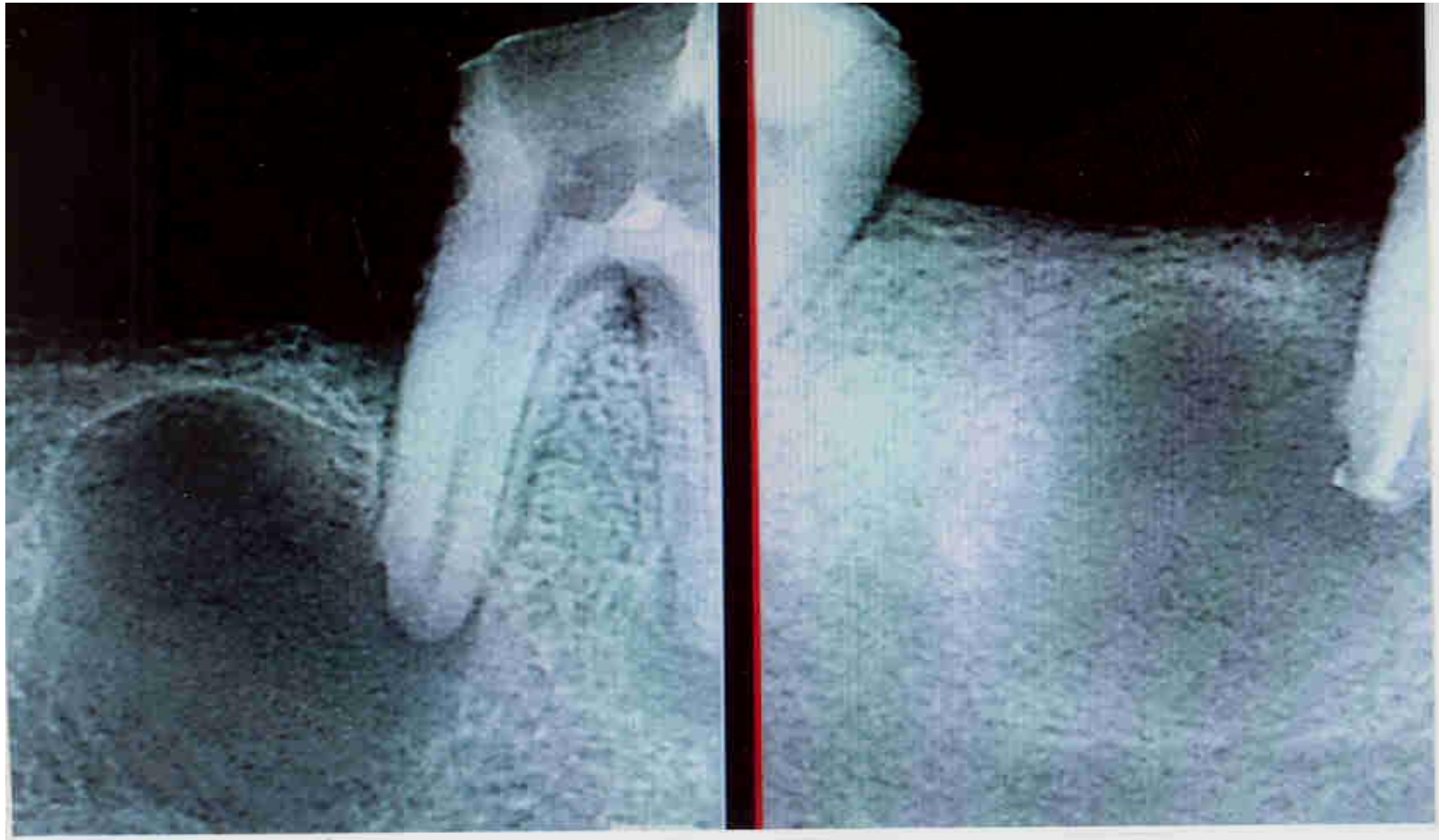

До лечения

П / лечения через 8 мес.

г. Тольятти. Центр стоматологии д-ра Музыки

До лечения и через 1 год после лечения (депофорез)

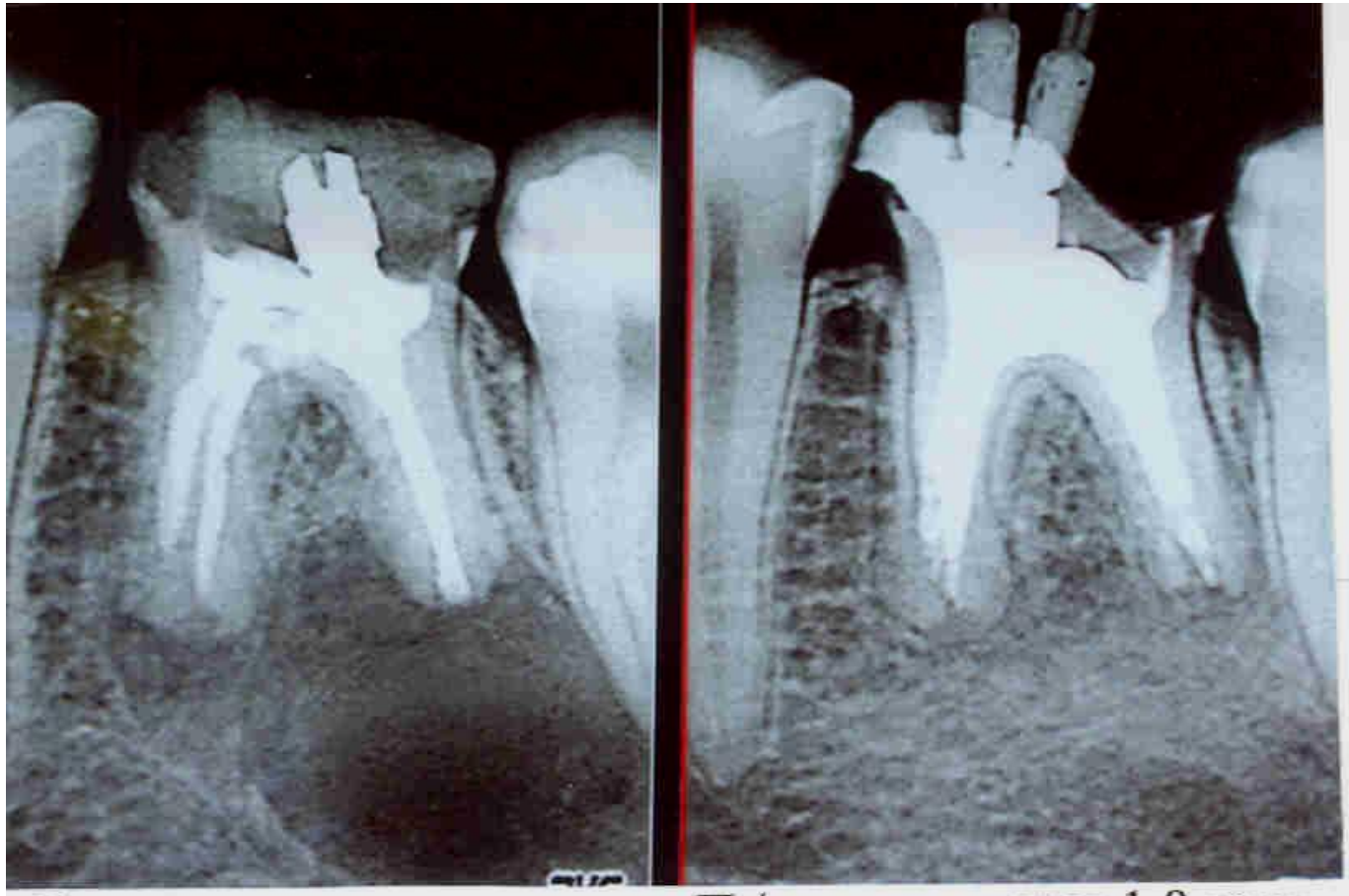

До лечения П / лечения через 1,8 года

г. Тольятти. Центр стоматологии д-ра Музыки.

До лечения и через 1,5 года после лечения (депофорез)

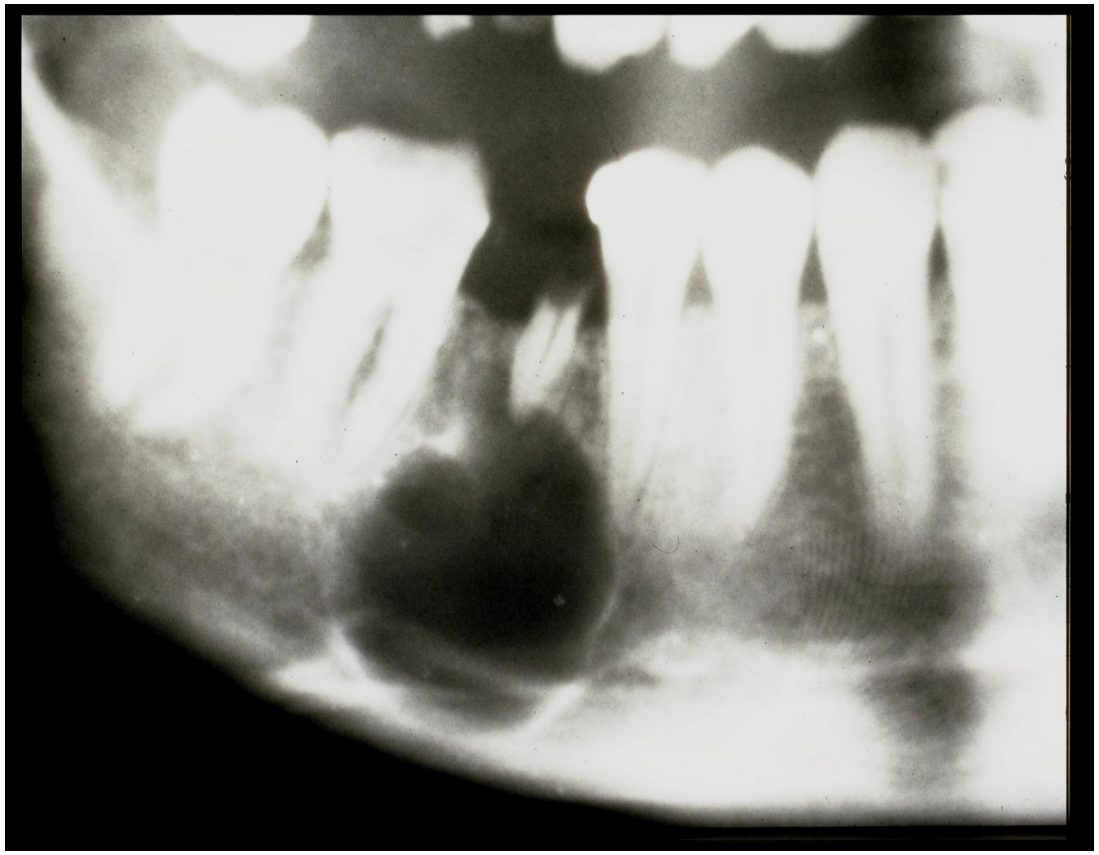

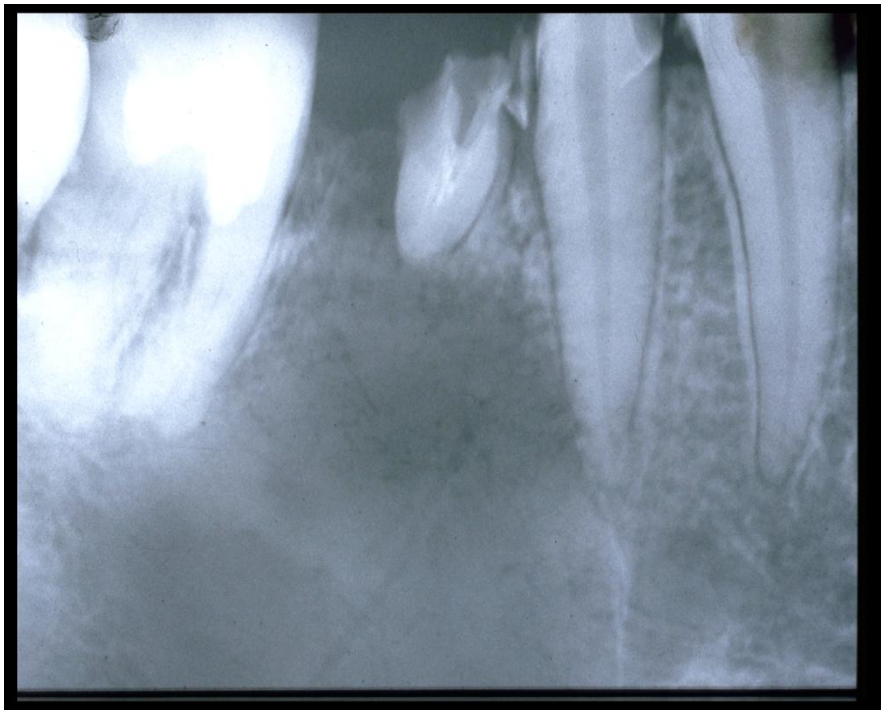

До лечения.
Через 1 и 1,5 года п/лечения
(депофорез и гальванич. штифт)

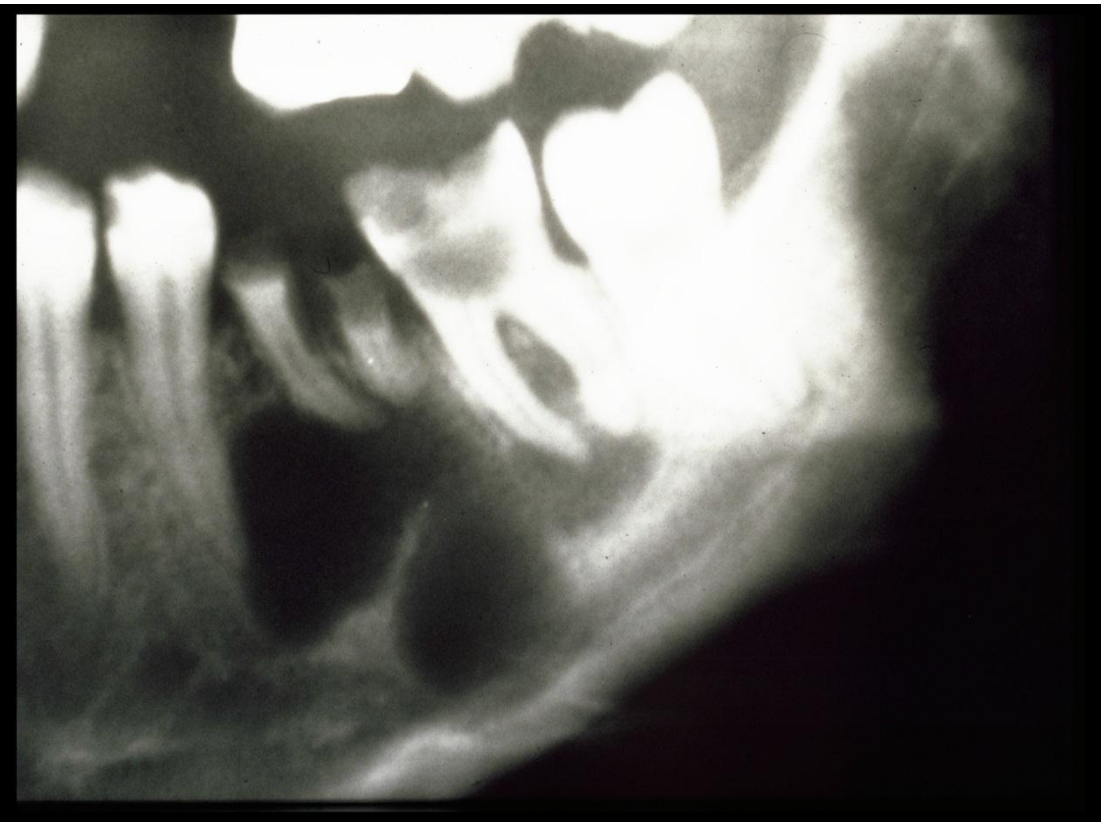

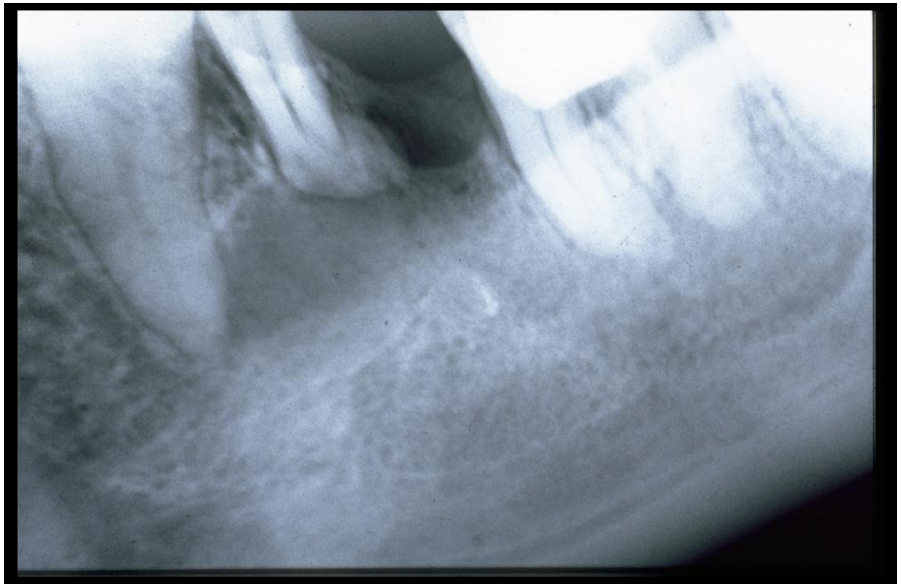

В. Г. Бокая, Мартыненко (2004)

Зуб 11 после ранее пролечен традиц. методом. Хрон. деструкт. периодонтит, радикул. киста.

2 сенса депофореза. Гальв. штифт. Через 1 год полное исчезн. очага деструкции.

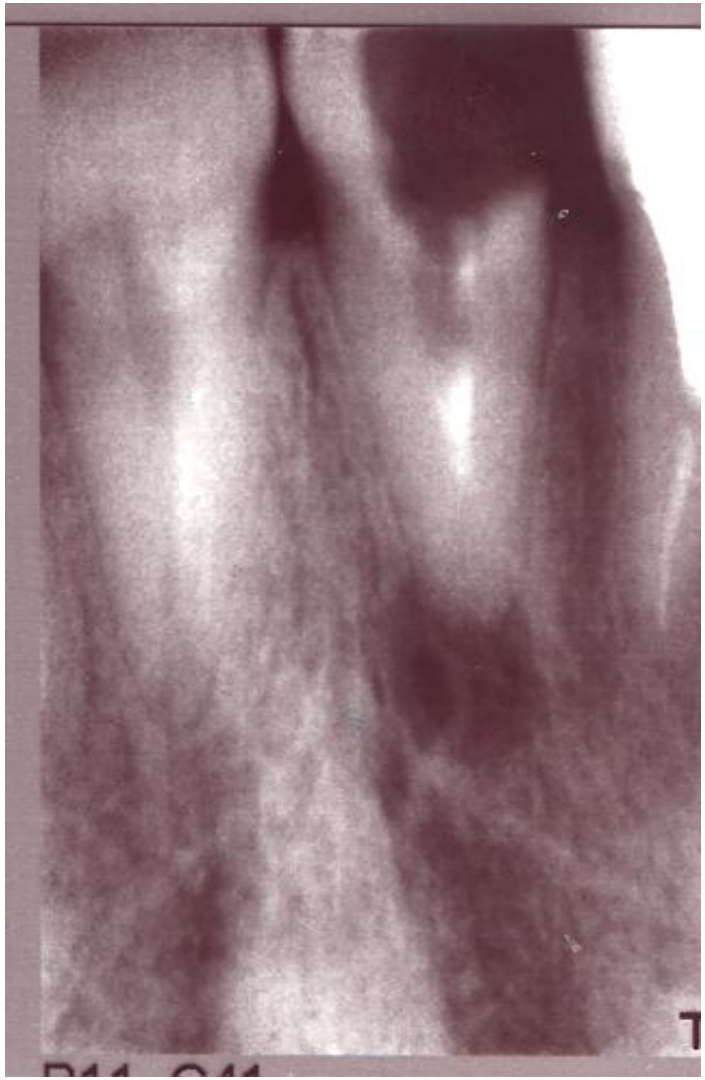

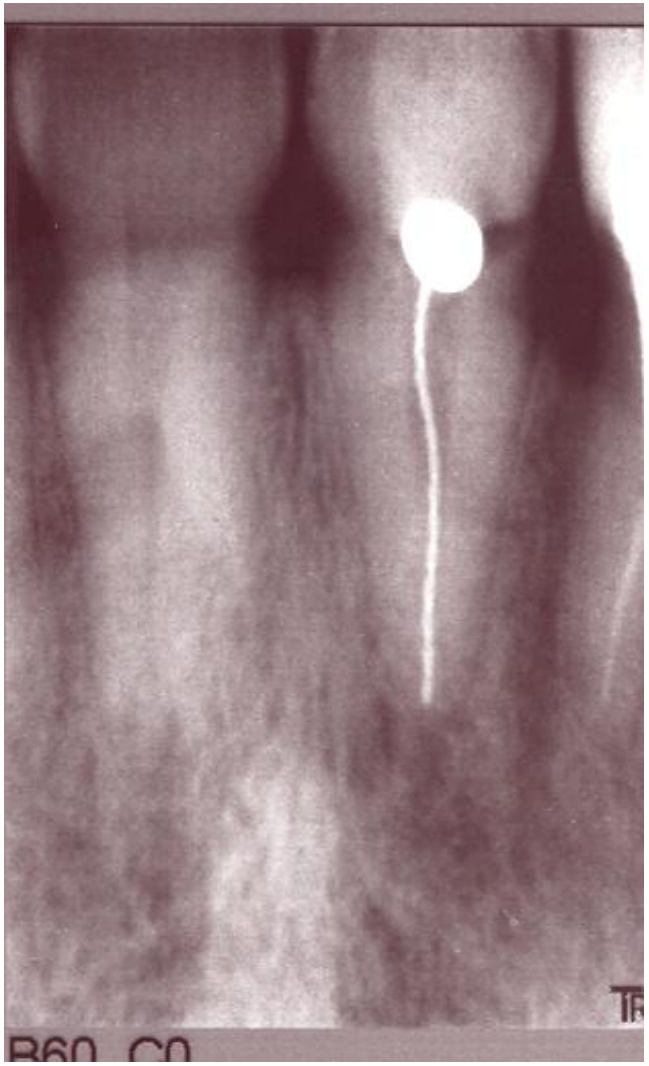

В. Г. Бокая, Мартыненко (2004)

П-ка М. Зуб 46 – обострение хронич. деструкт. периодонтита, киста.

2 сеанса депофореза. Введены гальв. штифты.

Через 1 год штифты извлечены, каналы запломб. Посл. снимок- через 1,5 года.

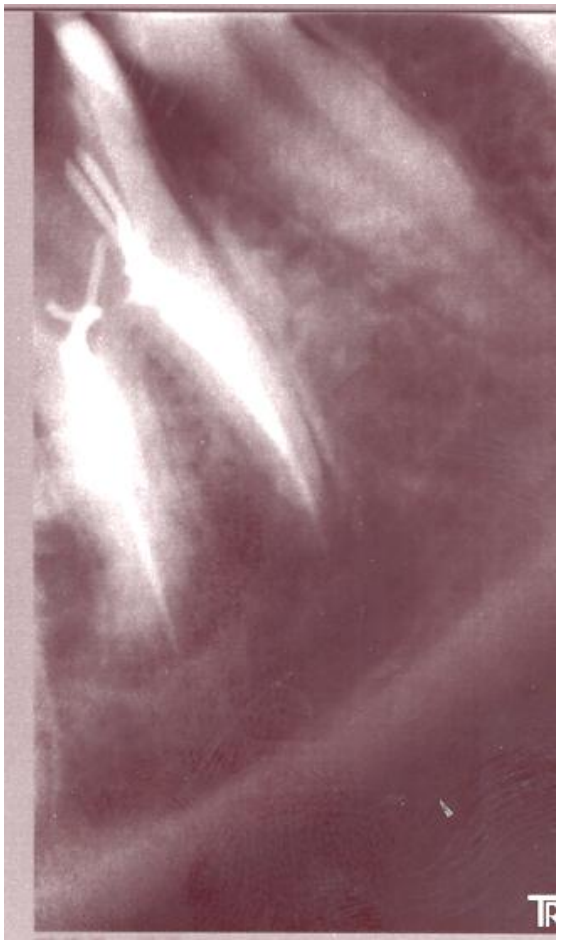

Эффективность купрал-депофореза по данным врачей Германии

Стомат. научно-практ. группа при Гамбургском университете	Лейпцигский университет (зубы, неизлечимые традиц. методами.) Arnold et al. 1998	Gieseke C., (2000) Результаты практикующих врачей, срок наблюдения 1-10 лет
92 - 96%	90%	89%

Эффективность депофореза при лечении проблемных каналов

(В. Г. Бокая и С. Лубяная, 2000)

Клиническая ситуация	Кол-ство зубов	Положит. рез. (%)
Непроходимые каналы	122	96
Осложн. после лечения резорц.-форм. методом	148	94
Отломки инструментов (свищевые ходы)	53	98
Перфорации (свищевые ходы)	32	80
Радик. кисты (деп.+гальв. штифты)	105	100

Влияние депофореза на состояние периапикальных тканей

(Богданова Н.Г. 2001, Екатеринбург)

(Депофорез – 2 сеанса по 7,5 мАхмин)

Клиническая ситуация	Кол-ство набл.	Положит. рез. (%)	Состояние через 2 года
Всего наблюдений	605	98,7	82% - полная репарация очагов деструкции
Хрон. гранулематозный периодонтит полн. проход. каналы	26	100	88% - полная репарация, 12% - уменьш. очага на 2/3
проход. к/к на 2/3	14	100	86% - полное восстанов.кости, 14% - уменьш. очага на 2/3
проход. к/к на 1/3	11	82 (100)	55% - полное исчезнов. очагов, 27% - уменьш. на 1/3, 18% - не уменьш.
инородное тело	6	66	66% - полная репарация, 2 удалены из-за сильной боли
Хрон. фибр.периодонтит к/к пройдены на 1/3	4	100	Отсут. измен. в периапик. обл.
инородное тело	7	100	Отсутствие периапик. измен.

Перспектива использования зубов, леченных методом депофореза®

(Батюков Н.М., Черкасова Д.В., Мозговая Е.А. 2001, УГМА, Екатеринбург)

Клиническая ситуация	Кол-ство набл.	Положит. рез. (%)	Состояние через 2 года
Всего наблюдений	1286	94	Уменьшение очага деструкции
После леч. резорц.-форм.	650		
Облит. на 1/2- 2/3 к/к	556		
С отл. эндодонт. инструм.	73		
Включены в ортопед. констр.	У 128 пациентов	98,5%	Уменьшение очага деструкции

«Зубы, леченные с использ. депофореза, можно включать в ортопедические конструкции».

Отдаленные результаты лечения осложненного кариеса методом депофореза®

(М.В. Кокряцкая, Н.В. Покатилова, Т.Л. Исайчикова, Л.С. Назаревич, 2003, Кемерово)

	Всего	Положит. результ. %
Пульпит	132	100
Хрон. фиброзный периодонтит	741	99
Хрон.гранулирующий периодонтит	692	96
•в т. ч. с перфорацией корня	152	95
•в т. ч. с отломом эндод. инстр. в к/к	138	94
Хрон. гранулемат периодонтит	475	97
•в том числе кисты	20	80
ИТОГО:	2040	98%

«Депофорез - уникальный метод лечения осложненного кариеса, позволяющий добиться высокого процента выздоровления».

Причины неудач при лечении депофорезом® Купрала®

I. Депофорез при неполной девитализации пульпы

II. Недостаточное лечение

а. Необнаружение каналов

б. Обработка канала недостаточным количеством электричества (менее 15 мА х мин)

- из-за несоблюдения инструкции
- из-за наличия поперечных токов
- не учтен электроосмос

III. Избыточная терапия

а. Передозировка (временное осложн.)

б. Выведение Купрала или Атацамита за верхушку (временное осложн.)

Применение Купрала® и Гидроокиси кальция высокодисперсной для лечения пульпитов и периодонтитов молочных и постоянных несформированных зубов

Лечение глубокого кариеса молочных и постоянных зубов с несформированными корнями

Зубы витальные без пульпита

1. **Удалить кариозный материал, не открывая пульпарной камеры**
2. **Обработать Дентин-герметизирующим ликвидом в последовательности препаратов -№2, №1 и №2**
3. **После того, как полость подсохнет, стенки полости тщательно смочить молочком Купрала (~20% раствор). Никакой дополнительной прокладки**
4. **Реставрировать полость постоянным пломбировочным материалом**

Лечение негангренозных форм пульпита

1 посещение (при девитальной ампутации)

1. На вскрытый рог пульпы наложить девитализирующую пасту

2 посещение

1. Выполнить ампутацию коронковой и устьевой пульпы
2. Участок пульпотомии промыть молочком Купрала или Гидроокиси кальция высокодисперсной (ГКВ) (~20% раствор)
3. Гемостаз
4. Внести смесь, состоящую из 1 части Купрала и 9 частей ГКВ (1:9 - 1:3)
5. Закрыть ватным тампоном или временной пломбой

3 посещение

1. Внести подкладку из фосфатного цемента в консистенции сметаны.
2. Поставить пластмассовую пломбу

Лечение гангренозных форм пульпита

1. Трепанировать зуб
2. Удалить гангренозный материал из коронки и 1/3 – 1/2 к/канала
3. Промыть молочком Купрала (~20% раствор) (без всякого давления)
4. Гемостаз
5. Подсушить струей теплого воздуха
6. Внести смесь Купрала и Гидроокиси кальция высокодисперсной в соотношении (1:8 до 1:3) (консистенция жидкой сметаны)
7. Зуб закрыть ватным тампоном или кавитом
8. 2–3 раза повторить внесение смеси Купрала с Гидроокисью кальция. Интервал около 1 недели
9. Через 3 недели после начала лечения, если зуб клин. спокоен, сделать прокладку из фосфат. цемента и запломбировать.

Лечение периодонтита молочных и несформированных зубов

1 посещение

1. Каналы обработать инструментально на 1/2 - 2/3 длины
2. Промывать раствором Купрала или Гидроокиси кальция высокодисперсной
3. Внести Купрал в жидкой консистенции под временную повязку

2 посещение (через 8-10 дней)

1. Внести новую порцию Купрала
2. Запломбировать Атацамитом

В. Г. Бокая, С. В. Лубянова, А. С. Петрова (Омск)
Труды VI съезда Стоматологической Ассоциации России. Москва, 11-14 сентября 2000.

Эндодонтическое лечение молочных и несформированных постоянных зубов с применением Купрала® и Гидроокиси кальция высокодисперсной

Кол-во пролеченных зубов	68
Моляры	61
Резцы	7 в/ч
Диагноз •пульпит	47
•периодонтит	21
Срок наблюдения	6 мес.
Отсутствие жалоб	100%

Морозова Н. В., Тарасова Н. С. Москва-Самара, 1999.
Морозова Н. В., Корчагина В. В. VIII съезд СтАР. 2003.

Лечение пульпитов и периодонтитов временных и несформированных зубов с помощью Купрала® и Гидроокиси кальция высокодисперсной

Диагноз	К-во зубов
Хронический фиброзный пульпит	17
Хронический гранулирующий периодонтит	38 временных 10 постоянных
Результаты (через 6-12 мес.)*	
Исчезновение свищей на десне и других признаков воспаления	100%
Апексофикация и восстановление костной ткани перирадикулярного пространства постоянных зубов	100%
Уменьшение или стабилизация размеров очагов разрежения в периодонте	100%
Отсутствие патологических изменений в периодонте зубов, леченных по поводу пульпита	93,2%

*Результаты стабильны. Срок наблюдения - 3 года.

Используемые препараты не являются токсичными для тканей зубочелюстной системы и организма в целом.



V

Благодарим за внимание